INSTITUTUL DE MEDICINĂ
ŞI FARMACIE – IAŞI
DISCIPLINA ANATOMIE UMANĂ
FACULTATEA DE STOMATOLOGIE

CONF. DR. GH. FRASIN

ANATOMIA CAPULUI ŞI A GITULUI

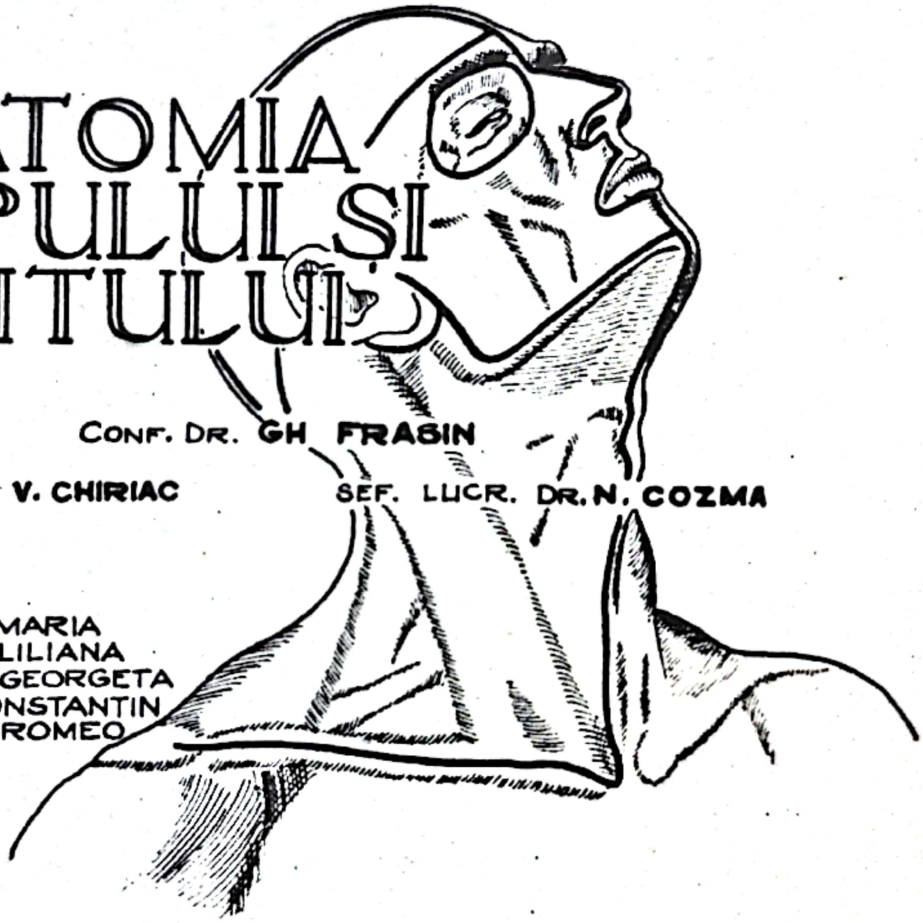

CONF. DR. GH FRASIN

SEF LUCR. DR. V. CHIRIAC

SEF. LUCR. DR. N. COZMA

DR. ROMILA MARIA
DR. COSMA LILIANA
DR. ANTIMIU GEORGETA
DR. FATU CONSTANTIN
DR. CHIRIAC ROMEO

VOL. II

LITOGRAFIA I.M.F. – IAŞI
1977

Scanned with OKEN Scanner

INSTITUTUL DE MEDICINA SI FARMACIE IASI
Disciplina ANATOMIE UMANA
Facultatea de Stomatologie

Conf.Dr. GH. FRASIN

A N A T O M I A
C A P U L U I S I A G I T U L U I

CONF.DR. GH.FRASIN

Sef lucr.Dr.V.Chiriac

Sef lucr.Dr.N.Cozma

Dr. Romila Maria
Dr. Cosma Liliana
Dr. Antimiu Georgeta
Dr. Fătu Constantin
Dr. Chiriac Romeo

Vol.II
Litografia I. M. F. Iaşi
- 1977 -

Scanned with OKEN Scanner

NERVII CAPULUI SI GITULUI

Capul şi gîtul sînt inervaţi de nervii cranieni, plexul cervical, ramuri din plexul brahial, ramuri posterioare ale nervilor cervicali şi de partea cervico-cefalică a marelui simpatic.

NERVII CRANIENI

Sînt în număr de 12 perechi numerotaţi de la I-XII, după ordinea lor de ieşire din cutia craniană şi din grosimea encefalului.

I. NERVUL OLFACTIV

Este prima pereche de nervi cranieni şi este constituit din filete senzoriale. Ca orice nerv senzitiv filetele lui provin de la celule nervoase situate în afara nevraxului. Aceste celule se găsesc în mucoasa olfactivă, care este situată în partea superioară a foselor nazale (fig.1). In ansamblul lor, aceste celule nervoase bipolare reprezintă un ganglion nervos etalat în suprafaţă. Prelungirile lor periferice mai scurte şi groase se găsesc printre celulele de susţinere şi se termină cu cîte o veziculă olfactivă, pe suprafaţa căreia se găsesc cîţiva cili scurţi şi rigizi numiţi "peri olfactivi" (fig.2). Prelungirile cilindraxiale ale acestor celule devin fibrele nervoase ale nervului olfactiv. Aceste fibre trec prin orificiile lamei ciuruite a etmoidului şi ajung la faţa inferioară a bulbului olfactiv, în care pătrund (fig.1). Sînt importante de cunoscut raporturile pe care le are meningele cu filetele nervilor olfactivi.

Pia-mater formează fiecărui filet olfactiv o teacă com-

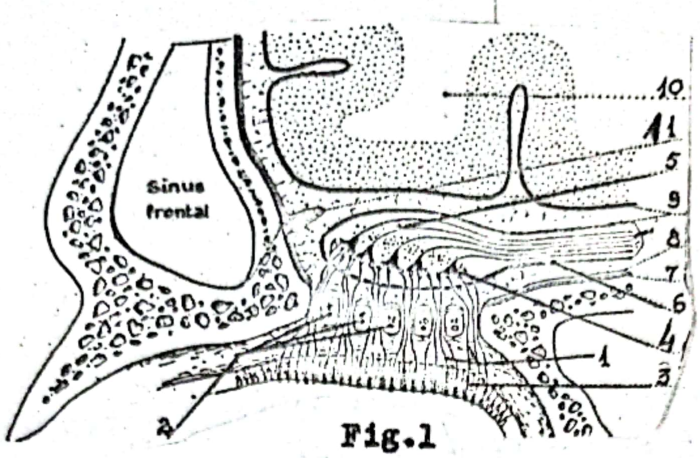

Fig.1

Nervul olfactiv:

1- nervul olfactiv
2- lama ciuruită a etmoidului
3- celulele olfactive
4- celulele mitrale
5- bulbul olfactiv
6- bandeleta olfactivă
7- dura-mater
8- arahnoida
9- pia-mater
10- lobul frontal
11- cortul bulbului olfactiv

junctivă care constituie nevrilema lui.

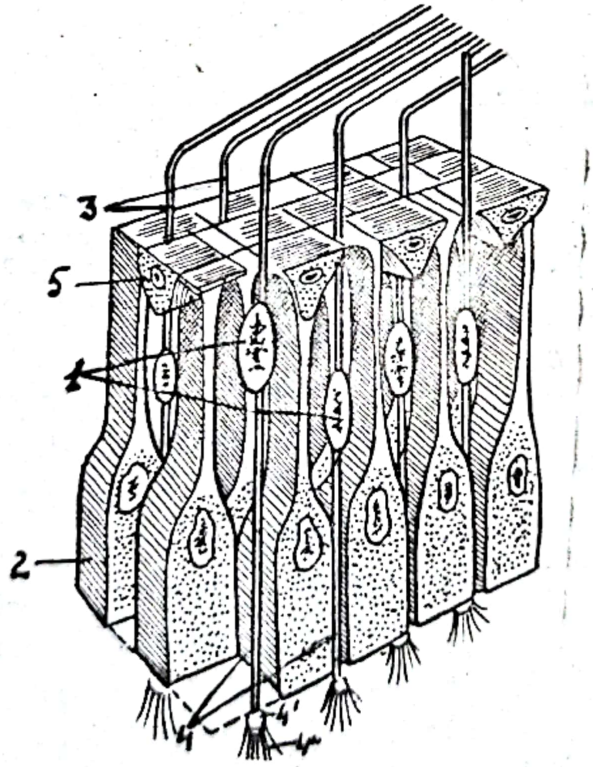

Fig.2. Schema structurii mucoasei olfactive

1- celulele olfactive
2- celulele de susţinere
3- cilindraxonii celulelor olfactive care formează nervul olfactiv
4- prelungirile periferice
4' vezicula olfactivă
4'' peri olfactivi
5- celulele bazale

Arahnoida se fixează la circumferinţa orificiilor lamei ciuruite; ţesutul subarahnoidian însă se prelungeşte dedesubtul lamei ciuruite, împrejurul filetelor nervoase, pînă la originea lor.

Dura-mater se împarte la nivelul găurilor lamei ciuruite a etmoidului în două foiţe : una care se confundă cu periostul şi alta care coboară în fosele nazale împrejurul filetelor nervoase, formîndu-le cîte o teacă fibroasă.

II. NERVUL OPTIC

Nervul optic este cea de a doua pereche de nervi cranieni, fiind constituit din axonii celulelor multipolare din grosimea retinei, care înmănunchindu-se la nivelul papilei optice, străbat coroida şi sclerotica şi ies din grosimea globului ocular, la 3 mm înăuntrul şi la 1 mm dedesubtul polului posterior al acestuia (fig. 3).

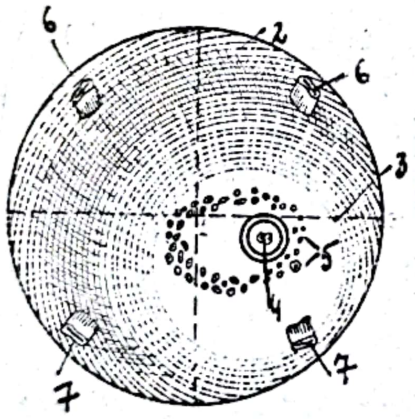

Fig.3

Globul ocular - vedere a emisferului posterior pentru a evidenţia emergenţa nervului optic.

1- polul posterior al globului ocular
2- meridianul vertical
3- meridianul orizontal
4- emergenţa nervului optic
5- orificii pt.vasele şi nervii ciliari
6- venele vorticoase superioare
7- venele vorticoase inferioare

Se îndreaptă apoi îndărăt şi înăuntru, traversînd succesiv cavitatea orbitară şi canalul optic, pentru a ajunge în cavitatea craniană, unde se termină în unghiul antero-extern al chiasmei optice (fig.4).

In cavitatea orbitară nervul optic ocupă axul conului musculo-aponevrotic format de muşchii drepţi ai ochiului şi de expansiunile lor aponevrotice (fig.4, 5). El nu are o direcţie dreaptă şi descrie două curburi largi. In acest segment el vine în raport cu grăsimea din orbită, cu artera oftalmică, care încrucişează faţa

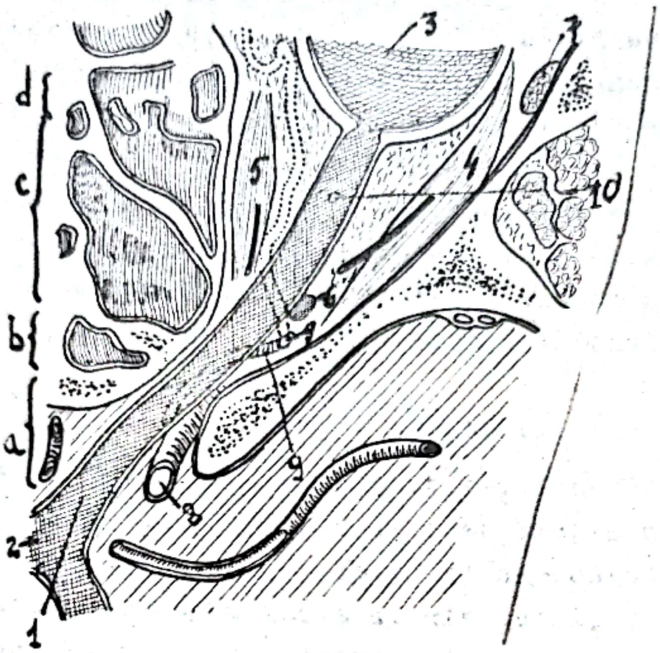

Fig.4. Nervul optic (secţiune transversală prin orbită ce trece prin nervul optic)

1- nervul optic cu: a) porţiunea intracraniană; b) porţiunea canaliculară; c) porţiunea orbitară; d) porţiunea intrabulbară
2- chiasma optică
3- globul ocular
4- M.drept extern
5- M.drept intern
6- ganglionul oftalmic
7- glanda lacrimală
8- carotida internă
9- artera oftalmică
10- artera centrală a retinei

lui externă şi apoi cea superioară, cu venele oftalmice, care trec una dedesubtul şi una deasupra nervului (fig.4,5), cu nervul nazal, oculo-motor comun şi extern (fig.6), cu ganglionul oftalmic plasat pe faţa lui externă şi cu vasele şi nervii ciliari (fig.7).

In canalul optic, nervul optic aderă la pereţii canalului prin intermediul tecăi sale durale. In acest canal nervul merge împreună cu artera oftalmică, care ocupă partea externă a feţei lui inferioare.

In cavitatea craniană, nervul are o lungime de 1 cm şi devine turtit în sens cranio-caudal. El vine în raport în jos cu cortul hipofizei, în sus cu spaţiul perforat anterior şi cu artera

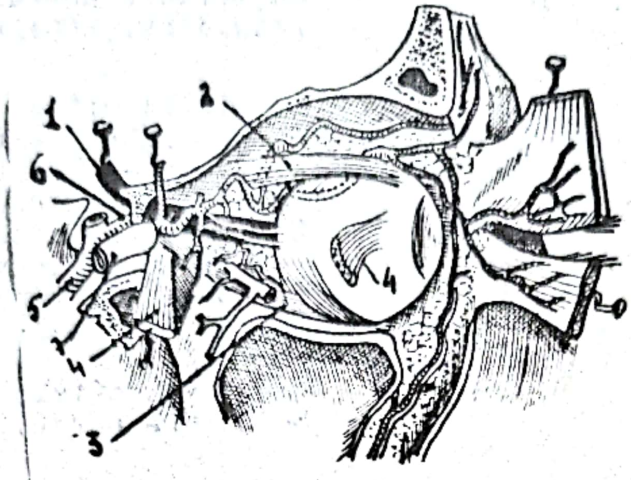

Fig.5. Raporturile nervului optic cu mușchii și vasele orbitei.

1- nervul optic
2- M.drept superior
3- M.drept inferior
4- M.drept extern
5- artera carotidă internă
6- artera oftalmică
7- venele oftalmice

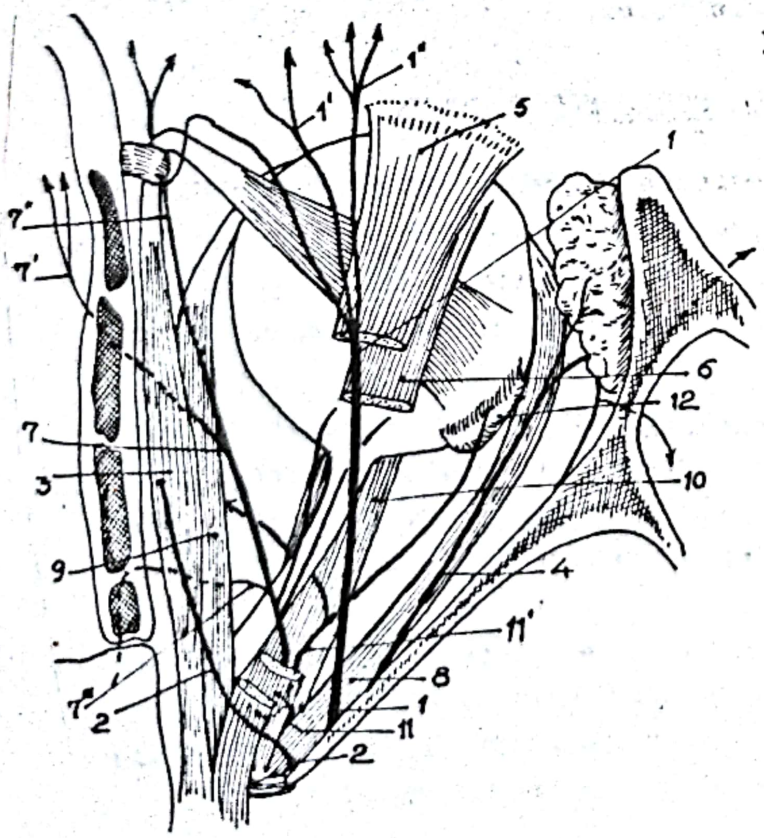

Fig.6

Raporturile N.optic cu nervii orbitei(secțiune transversală)

1- N.frontal cu 1' frontalul intern, 1" frontalul ext.
2- N.patetic
3- M.marele oblic
4- N.lacrimal
5- M.ridicător al pleoapei superioare
6- M.drept superior
7- N-nazal, 7' nazal intern 7" nazal ext., 7"' N.sfeno-etmoidal,
8- M.drept extern
9- M.drept intern
1o-M.drept inferior
11-N.III,ramul superior
11'ramul inferior
12-inserția mușchiului mic oblic

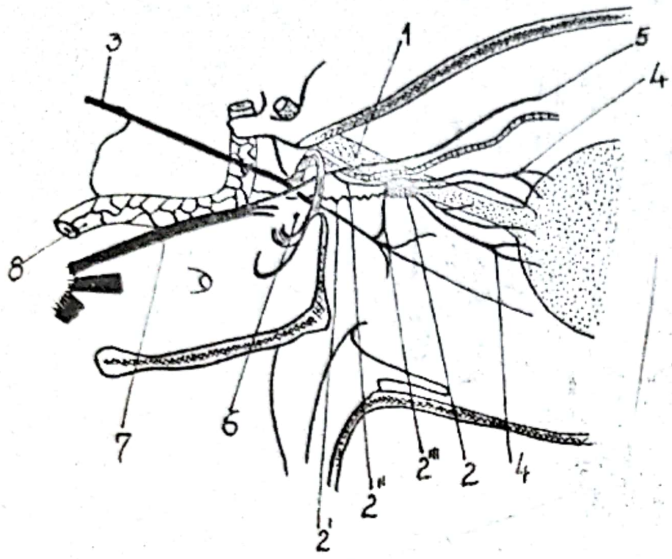

Fig. 7

Rapoartele nervului optic cu ganglionul oftalmic

1- nervul optic
2- ganglionul oftalmic
2' rădăcina simpatică
2'' rădăcina senzitivă
2'''rădăcina motorie
3- nervul oculo-motor comun
4- nervii ciliari scurți
5- nervul nazal
6- inelul lui Zinn
7- nervul oftalmic
8- artera carotidă internă

cerebrala anterioară, iar în afară cu porțiunea terminală a arterei carotide interne și cu ramurile ei terminale. Fiind o prelungire a encefalului, nervul optic este învelit de meninge, care formează în jurul lui trei teci concentrice, ce se întind pînă la globul ocular, unde ele se continuă cu sclerotica.

III. NERVUL OCULO-MOTOR COMUN

Este cea de a treia pereche de nervi cranieni constituit din fibre motorii care inervează mușchii globului ocular, în afară de marele oblic și dreptul extern și din filete parasimpatice care inervează constrictorul irisului și partea inelară a mușchiului ciliar.

Originea reală a fibrelor motorii se găsește în nucleul oculo-motorului comun situat în calota pedunculilor cerebrali (fig.8), iar originea reală a filetelor parasimpatice se găsește în nucleul pupilar a lui Edinger - Westphall situat tot la acest nivel.

Originea aparentă a nervului se găsește în șanțul cu același nume de pe fața internă a pedunculilor cerebrali (fig.8). De la acest nivel, nervul se îndreaptă înainte, în sus și în afară și pătrunde în grosimea peretelui extern al sinusului cavernos,

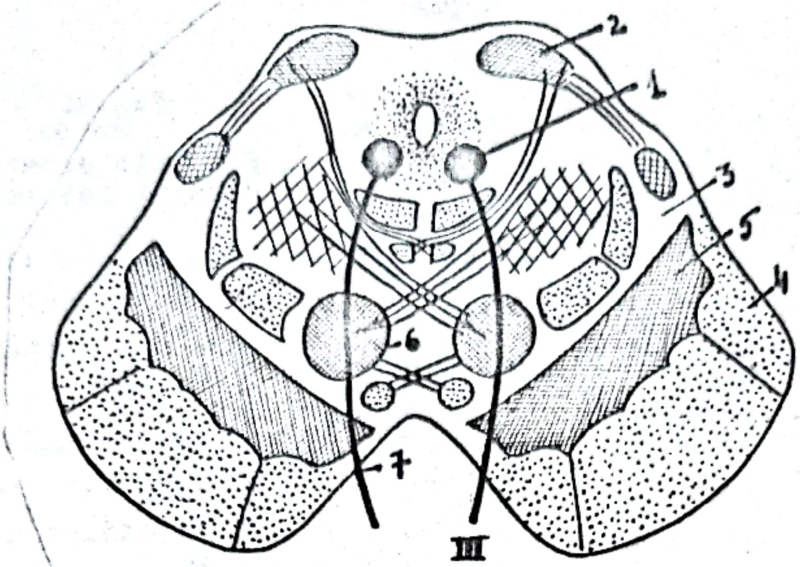

Fig. 8. Originea reală şi aparentă a nervului oculo-motor comun.(secţiune transversală trecînd prin mezencefal la nivelul tuberculilor cvadrigemeni anteriori).

1- nucleul nervului III (originea reală)
2- tuberculii cvadrigemeni ant.
3- calota pedunculilor cerebrali
4- piciorul ped.cerebrali
5- locus niger
6- nucleul roş
7- originea aparentă a nervului ocule-motor comun

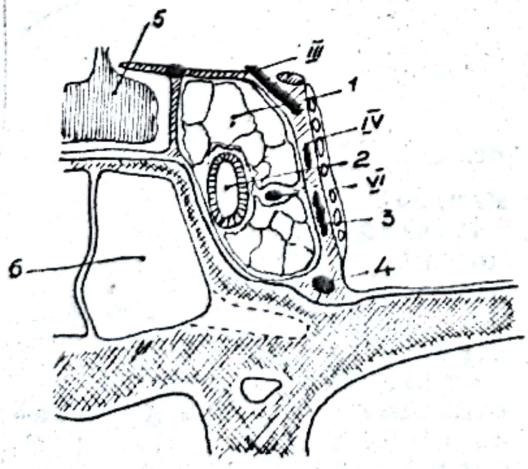

Fig.9

Conţinutul sinusului cavernos (secţiune frontală în porţiunea posterioară).

1- sinusul cavernos
2- artera carotidă internă
3- nervul oftalmic
4- nervul maxilar superior
5- hipofiza
6- sinusul sfenoidal

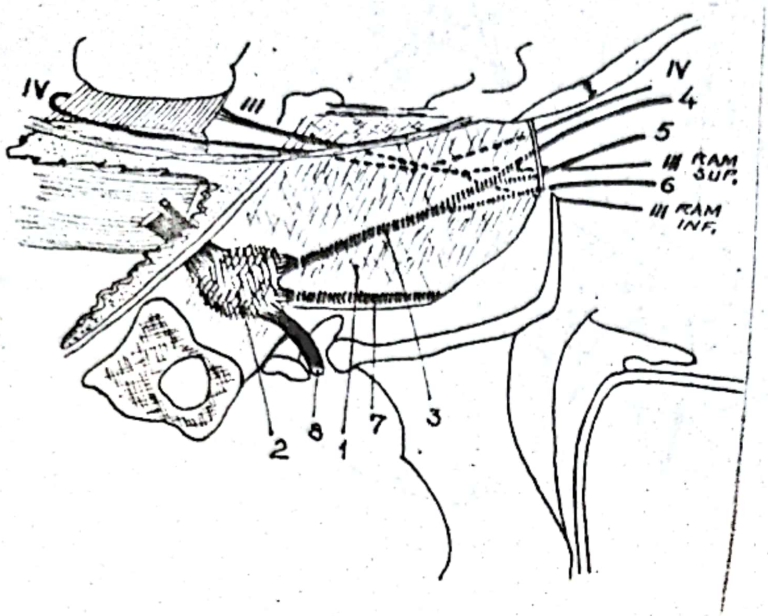

Fig.10

Peretele extern al sinusului cavernos

1- peretele extern
2- ganglionul lui Gasser
3- nervul oftalmic
4- nervul frontal
5- nervul nazal
6- nervullacrimal
7- N.maxilar superior
8- N.maxilar inferior

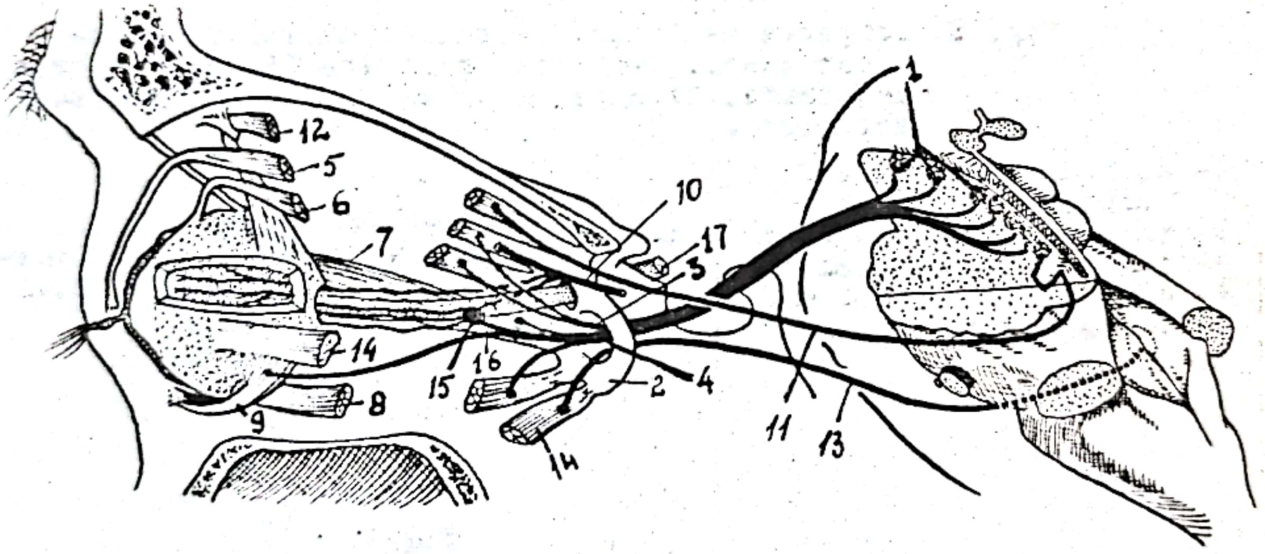

Fig.11. Nervul oculo-motor comun

1- nucleul N.III
2- inelul lui Zinn
3- ramul terminal superior
4- ramul terminal inf. al N.III
5- M.ridicător al pleoapei sup.
6- M.drept superior
7- M.drept intern
8- M.drept inferior
9- M.micul oblic
10- nervul nazal
11- nervul patetic
12- M.marele oblic
13- N.oculo-motor extern
14- M.drept extern
15- ganglionul oftalmic
16- rădăcina motorie a ganglionului oftalmic
17- nervul optic

Scanned with OKEN Scanner

unde are raporte cu nervul patetic şi oftalmic (fig.9,1e). Pătrunde apoi în orbită, trecînd prin partea cea mai internă a fantei sfenoidale, prin inelul lui Zinn (fig.11). Aici el se împarte în două ramuri terminale: unul superior, care va inerva muşchiul drept superior şi ridicătorul pleoapei superioare şi unul inferior, care va inerva dreptul intern, dreptul inferior şi micul oblic (fig.6, 11).

IV. NERVUL PATETIC

Este un nerv exclusiv motor, care inervează numai muşchiul marele oblic al globului ocular.

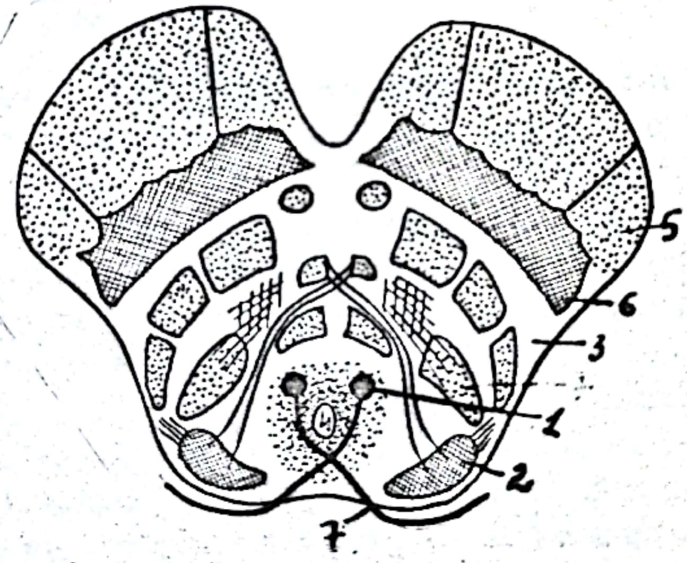

Fig.12. Originea reală şi aparentă a N.IV (secţiune transversală prin mezencefal ce trece prin tuberculii quadrigemeni posteriori).

1- nucleul N.IV (originea reală)
2- tuberculii qadrigemeni post.
3- calota ped.cerebrali
4- apeductul lui Sylvius
5- piciorul pedunculilor cerebrali
6- locus niger
7- originea aparentă a N.IV

Originea reală a fibrelor lui se găseşte într-un nucleu situat în calota pedunculilor cerebrali (fig.12). Axonii plecaţi

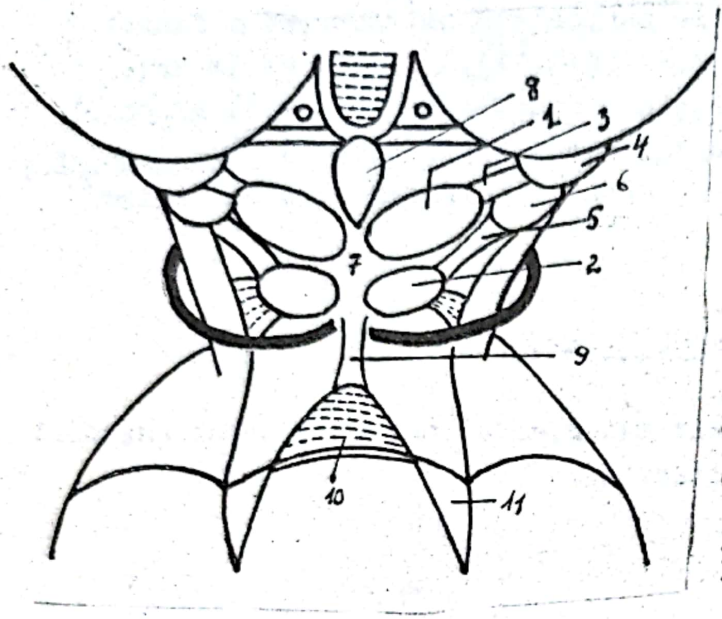

Fig.13

Originea aparentă a nervului IV.

1- tuberculii quadrigemeni anteriori
2- tuberculii quadrigemeni posteriori
3- braţul conjunctival ant.
4- corpul geniculat ext.
5- braţul conjunctival posterior
6- corpul geniculat int.
7- şanţul cruciform
8- epifiza
9- frîul valvulei lui Vieussens
10-valvula lui Vieussens
11-pedunculul cerebelos superior

de la neuronii care alcătuiesc acest nucleu se încrucişează pe linia mediană şi apoi ies de a parte şi de alta a frîului valvulei lui Vieussens (originea aparentă) (fig.13).

De la acest nivel, nervul se îndreaptă în afară şi înainte, înconjură pedunculii cerebeloşi superiori şi apoi pedunculii cerebrali (fig.12 şi 13), şi ajunge în grosimea peretelui extern al sinusului cavernos, unde are raporturi cu nervul oftalmic şi oculo-motor comun (fig.9 şi 10).

Trece apoi prin partea cea mai internă a fantei sfenoidale, în afara inelului lui Zinn (fig.11) şi ajunge în cavitatea orbitară, pe plafonul acesteia, pentru ca să pătrundă pe faţa superioară a muşchiului marele oblic, pe care îl inervează (fig.11).

V. NERVUL TRIGEMEN

Este cel mai voluminos dintre nervii cranieni şi numele îi vine de la faptul că se împarte în trei ramuri terminale. Este un nerv mixt: prin filetele lui motorii inervează muşchii masticatori, iar prin filetele senzitive recepţionează impresiunile exteroceptive de la nivelul tegumentelor feţei, de la nivelul mucoaselor cavităţilor masivului facial (sinusale, nazale şi bucale) şi de la nivelul

dinţilor. El conţine de asemenea şi filete vegetative secretorii.

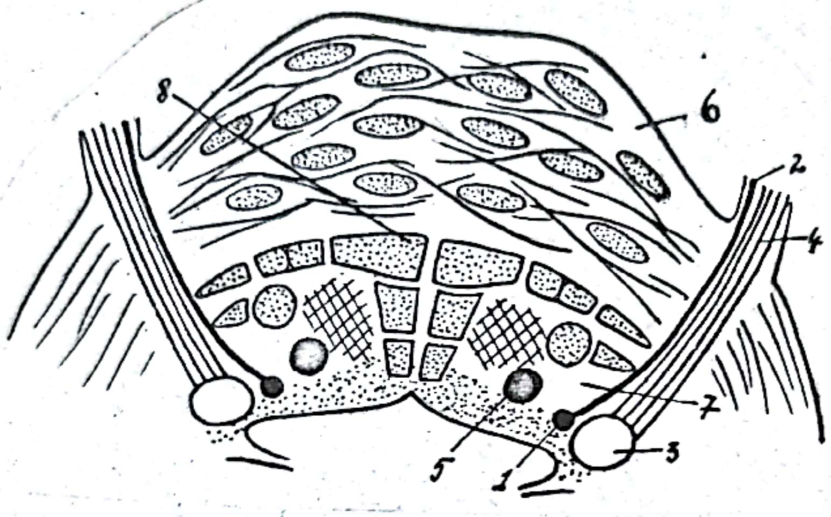

Fig.14. Secţiune transversală prin porţiunea mijlocie a punţii.

1- nucleul motor al trigemenului
2- rădăcina motorie
3- nucleul senzitiv al trigemenului
4- rădăcina senzitivă a trigemenului
5- nucleul facialului
6- porţiunea bazilară a punţii
7- calota pontină
8- leminiscus median

Originea reală a fibrelor motorii, se găseşte în doi nuclei somato-motori, unul principal şi altul accesor, situaţi în segmentele trunchiului cerebral. Nucleul masticator principal este situat în calota protuberanţială (fig.14 şi 15). Nucleul accesor este reprezentat de un şirag de neuroni, care se întind de la extremitatea superioară a nucleului masticator principal, pînă în mezencefal, în apropierea apeductului lui Sylvius, din care cauză mai poartă numele de nucleul mezencefalic al trigemenului.

Originea reală a filetelor senzitive se găseşte la nivelul ganglionului lui Gasser, situat pe traiectul nervului (fig.15). In constituţia acestui ganglion intră celule nervoase în T, care prezintă două prelungiri : una periferică, care reprezintă prelungirea lor protoplasmatică şi care merge spre teritoriul inervat de trigemen, pentru a recepţiona diversele impresiuni exteroceptive ; alta centrală , care reprezintă axonul şi care va pătrunde în ne-

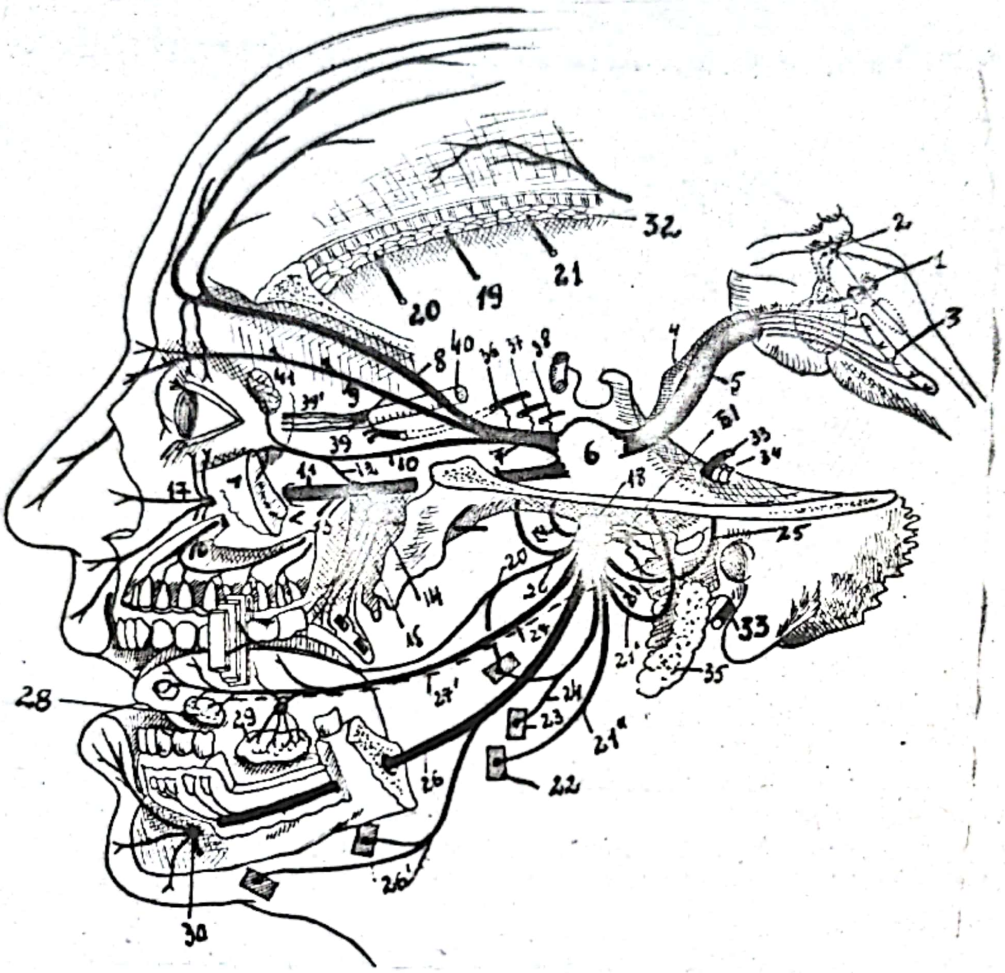

Fig.15. Nervul trigemen

1- nucleul motor al n.V din punte; 2-nucleul motor al trigemenului mezencefalic; 3-nucleul senzitiv al trigemenului; 4-rădăcina motorie, 5- rădăcina senzitivă; 6-gl.Gasser, 7-N.oftalmic; 8-N.frontal; 9-N. nazal; 10-N.lacrimal; 11-N.maxilar sup.; 12-N.orbitar; 13-Nn.dentari post.; 14-gl.sfenopalatin; 15-Nn.palatini ant.mijl.şi post.; 16-N. dentar ant.; 17-buchetul suborbitar; 18-N.max.inf.; 19-N.temp.prof. mijlociu; 20-N.temp.bucal; 21-N.tempore-maseterin; 21'-ram temporal prof.post.; 21"-ram maseterin; 22-M.maseter; 23-M.pterig.int.; 24-ram pt.pterig.int.; 25-N.auriculo-temp.; 26-N.dentar inf.; 26'-ramul milo-hioidian; 27-N.lingual; 27'-N.coarda timpanului; 28-gl. sublinguală; 29-gl.submaxilară; 30-buchetul mentonier; 31-gl.otic; 32- M.temporal; 33- nerv facial; 34-nerv auditiv; 35- gl.parotidă; 36-nervul III; 37- nervul VI; 38-nervul IV; 39- gl.oftalmic; 39'- nervii ciliari; 40-nervul optic; 41- glanda lacrimală.

vrax, unde va face sinapsă cu neuronii care formează nucleul gelatinos a lui Rolando din bulb şi protuberanţa inelară (fig.15).

Originea reală a fileteler parasimpatice este reprezentată

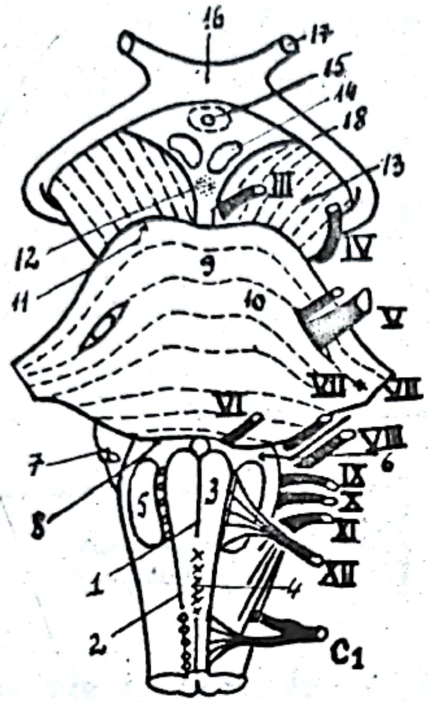

Fig. 16

Originea aparentă a nervilor cranieni.

1- şanţul median ventral bulbar
2- şanţul colat.ventr.bulbar
3- piramida bulbară ventrală
4- decusaţia piramidelor
5- oliva bulbară
6- gropiţa supraolivară
7- gropiţa laterală
8- şanţul bulbo-protuberanţial
9- şanţul bazilar
10- piramida pontină
11- şanţul ponto-pedunculer
12- spaţiul interpedunculer (perforat posterior)
13- faţa ventrală a pedunculului cerebral
14- corpii mamilari
15- tuber-cinereum
16- chiasma optică
17- nervul optic
18- bandeleta optică

de locus ceeruleus situat profund în caloţa protuberanţială, pe planşeul ventriculului IV cerebral. Fibrele care pornesc de la acest nucleu merg pe trigemen, după care trec pe nervul maxilar superior şi ajung la ganglionul sfeno-palatin. Filetele postganglionare vor merge să inerveze secretor glandele mucoasei nazale şi glandele palatine.

Originea aparentă se află pe faţa anterioară a protuberanţei, la limita dintre aceasta şi pedunculii cerebeloşi mijlocii (fig.16). Nervul este format aici din două rădăcini : una externă voluminoasă care este rădăcina senzitivă şi una internă, mult mai subţire care este rădăcina motorie (fig.8, 15, 16).

Rădăcina senzitivă este constituită din 4o de fascicule nervoase. Ea se îndreaptă mai întîi în sus şi înainte prin etajul posterior al craniului, pînă atinge marginea superioară a stîncii temporalului (fig.15).

Incrucişînd această margine, ajunge în etajul mijlociu al craniului, unde îşi schimbă direcţia, îndreptîndu-se în jos şi

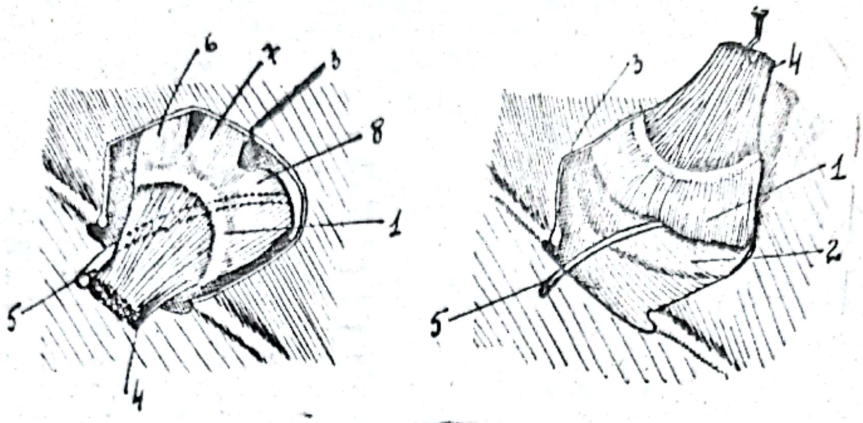

Fig. 17. Ganglionul lui Gasser

1- gangl.lui Gasser
2- foseta gasseriană
3- cavum Meckel
4- rădăcina senzitivă a trigemenului
5- rădăcina motorie a trigemenului
6- N.oftalmic
7- N.maxilar superior
8- N.maxilar inferior

înainte şi în acelaşi timp se lăţeşte, luînd formă de evantai şi ia numele de plexul triunghiular al trigemenului al lui Valentin. El se terminã în concavitatea ganglionului lui Gasser. Fibrele nervoase ale rădăcinii senzitive ale trigemenului nu sînt întotdeauna paralele între ele; ele se împletesc, se anastomozează, se divid, se deplasează de la o margine la alta a rădăcinii. Dispoziţia lor este deci extrem de variabilă şi nu putem individualiza trei porţiuni distincte în această rădăcinã. De asemenea, unele fibre senzitive pot merge cu rădăcina motorie, ceea ce explică anestezia parţială posibilă după neurotomie totală şi conservarea rădăcinii motorii (A.Sicard).

Rădăcina motorie este mai subţire, fiind constituită din 6-8 fascicule nervoase. Ea se găseşte la origine situată intern faţă de rădăcina senzitivă (fig.14, 15, 16, 17), după care trece pe dedesubtul acesteia şi încrucişînd în diagonală faţa inferioară a plexului triunghiular şi al ganglionului lui Gasser ajunge la nivelul cornului extern al acestuia, unde se alătură nervului maxilar inferior (fig.17).

Ganglionul lui Gasser este cel mai voluminos ganglion cerebrospinal, are o culoare gri-gălbuie şi o formă semilunară. El ne

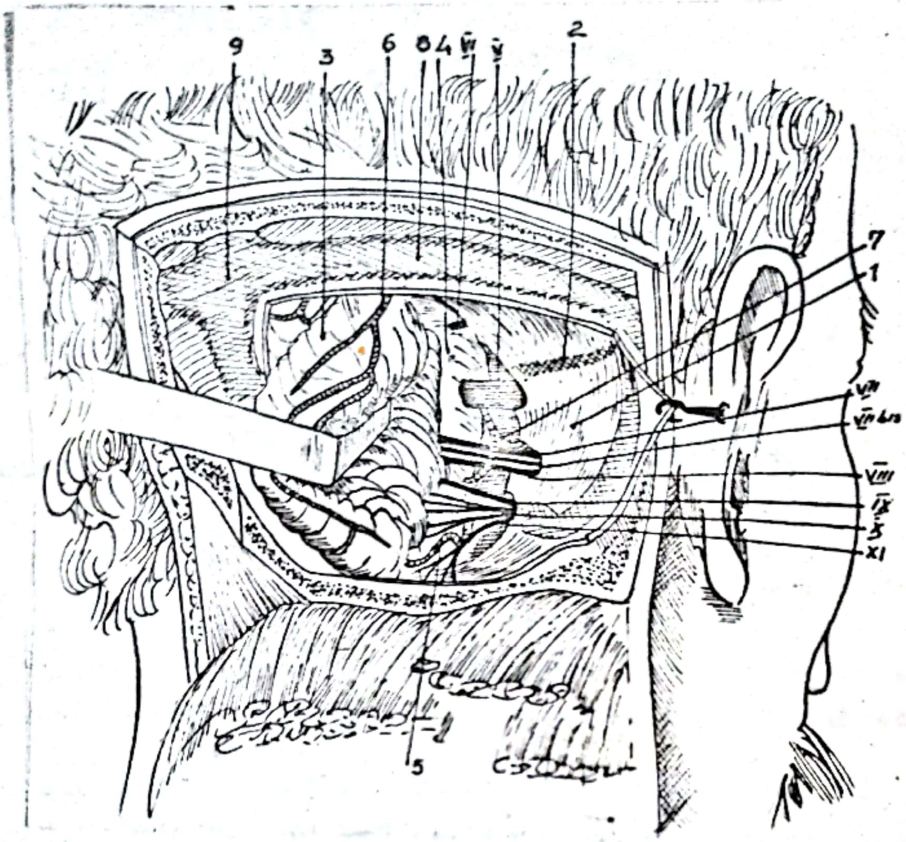

Fig.18. Unghiul ponto-cerebelos

1- faţa posterosuperioară a stîncii temporalului
2- sinusul pietros inferior
3- emisferul cerebelos
4- axul bulbo-pontin
5- artera cerebeloasă antero-inferioară
6- artera cerebeloasă superioară
7- artera auditivă internă
8- sinusul lateral
9- confluentul venos al lui Herophil

prezintă o margine posterioară concavă în care primeşte plexul triunghiular, o margine anterioară convexă, de unde pornesc cele trei ramuri terminale ale lui; o faţă superioară uşor concavă, o faţă inferioară uşor convexă în raport cu foseta gasseriană de pe faţa antero-superioară a stîncii şi două extremităţi sau coarne intern şi extern. In foseta gaseriană ganglionul se găseşte cuprins într-o lojă fibroasă formată de o dedublare a durei-mater numită cavum Meckel (fig.17).

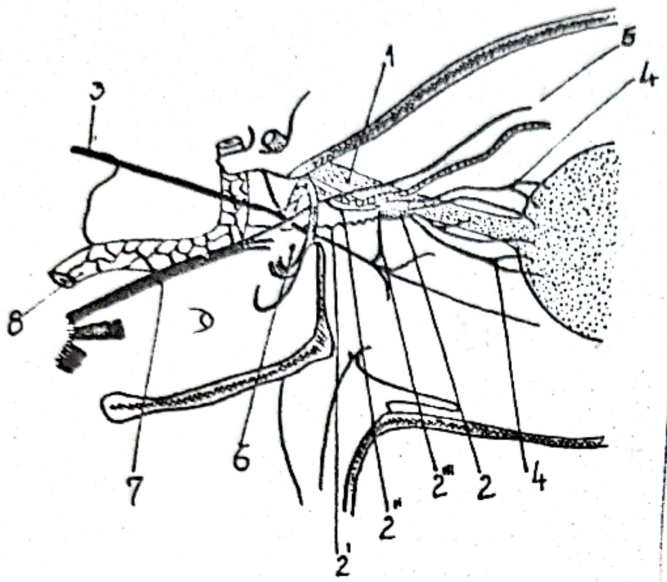

Fig.19

Ganglionul oftalmic

1- nervul optic
2- ganglionul oftalmic
2' rădăcina simpatică
2'' rădăcina senzitivă
2''' rădăcina motorie
3- nervul oculo-motor comun
4- nervii ciliari scurți
5- nervul nazal
6- inelul lui Zinn
7- nervul oftalmic
8- artera carotidă internă

In etajul posterior al craniului rădăcinile trigemenului se găsesc în loja cerebeloasă, în partea cea mai internă a unghiului ponto-cerebelos (fig.18), în centrul unui spațiu triunghiular numit triunghiul trigeminal al lui Latarget și Wertheimer. Acest spațiu are o latură anterioară formată de marginea superioară a stîncii temporalului, o latură posterioară formată de cerebel și o latură internă formată de istmul encefalului (fig.18). După ce trec peste marginea superioară a stîngii, rădăcinile trigemenului ajung în etajul mijlociu al craniului, unde împreună cu ganglionul lui Gasser se găsesc pe fața antero-superioară a stîncii temporalului, în cavum Meckeli (fig.17). Acesta prezintă trei compartimente, mergînd dinapoi înainte : a) vestibulul, care corespunde plexului triunghiular al lui Valentin și care are forma unui canal turtit și strîmt; b) loja semilunară, care corespunde ganglionului lui Gasser c) zona celor trei tunele, care corespund celor trei ramuri terminale ale trigemenului.

In cursul traiectului său nervul trigemen nu dă nici un ram colateral mai important, în afară de cîteva filete subțiri meningeale destinate peretelui extern al sinusului cavernos și

cîteva filete osteo-periostice pentru stîncă şi corpul sfenoidului. El dă însă 3 ramuri terminale, care se desprind de pe marginea anterioară a ganglionului lui Gasser: nervul oftalmic al lui Willis, nervul maxilar superior şi nervul maxilar inferior (fig. 15, 17). Pe fiecare dintre aceste 3 ramuri terminale se găseşte anexat cîte un ganglion parasimpatic : ganglionul oftalmic pe traiectul nervului oftalmic; ganglionul sfenopalatin al lui Meckel pe nervul maxilar superior şi ganglionul otic al lui Arnold pe nervul maxilar inferior (fig.15).

Nervul oftalmic al lui Willis

Se desprinde din partea cea mai internă a marginii anterioare a ganglionului lui Gasser, deasupra şi înăuntrul nervului maxilar superior (fig.15). Se îndreaptă înainte, în sus şi înăuntru, mergînd prin tunelul intern al cavumului Meckel. Se angajează apoi în peretele extern al sinusului cavernos, unde are raporte cu nervul oculo-motor comun şi patetic, care se găsesc situaţi deasupra lui (fig.9, 10),

Prin intermediul durei-mater are raporte cu nervul oculomotor extern şi cu carotida internă, care se găsesc în grosimea sinusului.

In cursul traiectului său nervul oftalmic dă naştere unui singur ram colateral, nervul recurent al lui Arnold, care va inerva cortul cerebelului. Ajuns la cîţiva milimetri înaintea fantei sfenoidale, nervul oftalmic se împarte în trei ramuri terminale: nervul nazal, frontal şi lacrimal (fig.11,15).

1. Nervul nazal pătrunde în orbită prin fanta sfenoidală şi anume prin inelul lui Zinn. In orbită merge dinapoi înainte, de-a lungul peretelui intern al acesteia, între dreptul superior şi marele oblic (fig.6). Ajuns la nivelul găurii etmoidale anterioare se termină împărţindu-se în 2 ramuri terminale: nervul nazal intern şi nervul nazal extern (fig.6). In cursul traiectului, nervul nazal dă naştere la 3 ramuri colaterale: rădăcina lungă a ganglionului oftalmic, nervii ciliari lungi şi nervul sfenoetmoidal al lui Luschka (fig.6).

Rădăcina lungă senzitivă a ganglionului oftalmic este

echivalentă cu un ram comunicant. Ea se termină la nivelul unghiului postero-superior al ganglionului oftalmic.

Nervii ciliari lungi sînt în număr de 2-3 şi pătrund în globul ocular, împrejurul nervului optic.

Nervul sfeno-etmoidal al lui Luschka, după ce ia naştere, pătrunde în conductul etmoidal posterior (fig.6) şi se distribuie mucoasei sinusului sfenoidal şi celulelor etmoidale posterioare.

Nervul nazal intern trece mai întîi între dreptul intern şi marele oblic (fig.6), apoi pătrunde în etajul anterior al craniului, trecînd prin conductul etmoidal anterior, (fig.6) fiind însoţit de artera etmoidală anterioară. Trecînd apoi prin gaura etmoidală a lamei ciuruite a etmoidului, ajunge în fosa nazală respectivă, unde se împarte în două ramuri terminale, unul extern şi altul intern.

Ramul intern se distribuie mucoasei din partea antero-superioară a septului nazal şi mucoasei sinusului frontal.

Ramul extern sau nervul naso-lobar se distribuie mucoasei zonei preturbinale a capului cornetelor mijlociu şi inferior şi vestibulului nazal. El se termină în tegumentele lobulului nasului.

Nervul nazal extern continuă direcţia nervului nazal (fig.6,15). El trece pe sub trohleea marelui oblic şi apoi, înainte de a ajunge la nivelul rebordului orbitar se împarte în 3 ramuri terminale (fig.11, 16): un filet lacrimal, care va inerva sacul lacrimal şi conductele lacrimale ; un filet nazal, care va inerva pielea de la nivelul rădăcinii şi de pe dosul nasului; un filet palpebral, care va inerva pielea din partea internă a pleoapei superioare (fig.15).

2.Nervul frontal este cel mai gros ram al oftalmicului. El pătrunde în orbită prin fanta sfenoidală, în afara inelului lui Zinn. In orbită el merge dinapoi înainte şi în sus, de-a lungul peretelui superior al acesteia, între plafonul orbitei şi ridicătorul pleoapei superioare (fig.6, 15). La 1/3 cm îndărătul rebordului orbitar superior, el se împarte în 2 ramuri terminale: nervul frontal extern şi nervul frontal intern (fig.6, 15).

Nervul frontal extern sau nervul supraorbitar iese din orbită prin şanţul supraorbitar şi se împarte în 3 categorii de

ramuri (fig.6, 15) : a) ascendente frontale, pentru pielea frunţii pînă la vertex;

b) descendente, palpebrale pentru pleoapa superioară;

c) osteo-periostice pentru osul frontal şi mucoasa sinusului frontal.

Nervul frontal intern mai subţire ca cel extern iese din orbită puţin înăuntrul precedentului şi se împarte în ramuri frontale pentru pielea regiunii frontale şi ramuri palpebrale pentru porţiunea internă a pleoapei superioare (fig.6, 15).

3. Nervul lacrimal cel mai subţire dintre ramurile oftalmicului, pătrunde în orbită tot prin ranta sfenoidală, în afara inelului lui Zinn. Ajuns în orbită el merge de-a lungul peretelui extern al acesteia, urmînd marginea superioară a dreptului extern (fig.6, 15). Nervul se termină în vecinătatea glandei lacrimale, unde dă filete lacrimale pentru glandă şi filete palpebrale pentru porţiunea externă a pleoapei superioare (fig.6,15). Nervul lacrimal are cu ramul orbitar al maxilarului superior o anastomoză curbă, cu convexitatea anterior, care constituie arcada orbito-lacrimală, prin care vin filetele secretorii pentru glanda lacrimală.

Unii autori anexează nervului oftalmic un ganglion parasimpatic numit ganglionul oftalmic, care se găseşte situat pe faţa externă a nervului optic (fig.11 şi 19). El în general, are forma patrulateră şi primeşte 3 ramuri aferente :

- rădăcina lungă senzitivă, care vine din nervul nazal (fig.11, 19);

- rădăcina scurtă, improprie numită motorie, care vine din oculomotorul comun şi pe traiectul căreia vin filete parasimpatice irido-constrictoare de la nucleul pupilar (fig.19);

- rădăcina simpatică, venită din plexul pericarotidian intern (fig.19).

De la ganglionul oftalmic pornesc filete eferente care reprezintă nervii ciliari scurţi, ce vor merge la musculatura irisului pentru a produce irido-constricţia (fig.6, 16).

Nervul maxilar superior

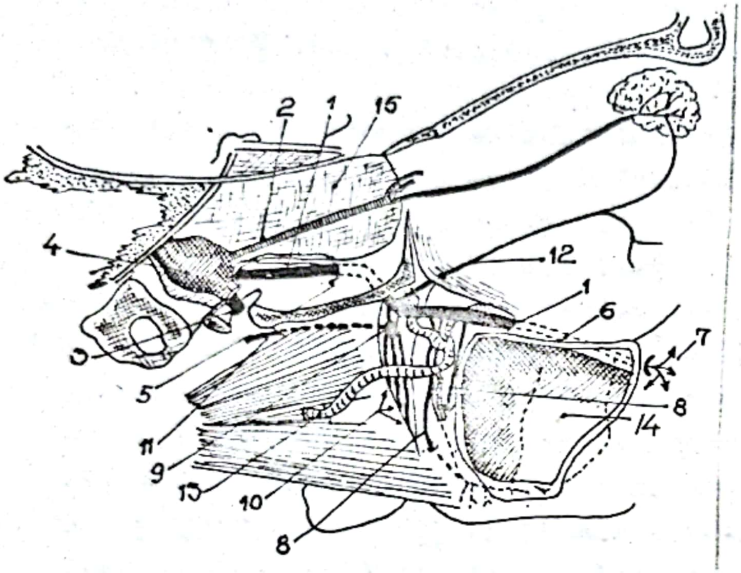

Fig.20
Nervul maxilar superior (secţiune sagitală)

1- N.maxilar sup.
2- N.oftalmic
3- N.maxilar inf.
4- Gl. lui Gasser
5- gaura mare rotundă
6- şanţul suborbitar
7- orificiul suborbitar cu buchetul mentonier
8- N.dentari posteriori
9- Gl. sfenopalatin
10-Nn.palatini
11-N.vidian
12-ramul orbitar
13-art.maxilară int.
14-sinusul maxilar
15-sinusul cavernos

Reprezintă ramura mijlocie a trigemenului, fiind un nerv în întregime senzitiv. De la origine el se îndreaptă înainte şi în afară spre gaura mare rotundă, prin care iese din craniu (fig.15). Ajunge în fosa pterigomaxilară, pe care o traversează, după care se angajează prin ranta sfenomaxilară şi ajunge în şanţul şi apoi în canalul suborbitar (fig.15). După ce străbate acest canal iese prin gaura suborbitară, luînd numele de nerv suborbitar, care constituie ramul terminal al nervului maxilar superior (fig.15). Din cauză că nervul îşi schimbă de două ori direcţia în cursul traiectului său, făcînd două coturi, unul la ieşirea din craniu şi altul în fosa pterigo-maxilară, el are un traiect în baionetă (fig.2o, 21). In etajul mijlociu al craniului, nervul maxilar superior se găseşte în afara peretelui extern al sinusului cavernos, avînd însă raporturi cu organele din grosimea acestui perete. După ce trece prin gaura mare rotundă şi ajunge în fosa pterigomaxilară, nervul maxilar superior traversează în diagonală partea cea mai de sus a acesteia, avînd înăuntru şi dedesubtul lui ganglionul sfenopalatin al lui Meckel (fig.15,20, 21). De asemenea, la acest

nivel, nervul are raporte şi cu artera maxilară internă, care se găseşte inferior şi extern faţă de nerv (fig.2o, 21).

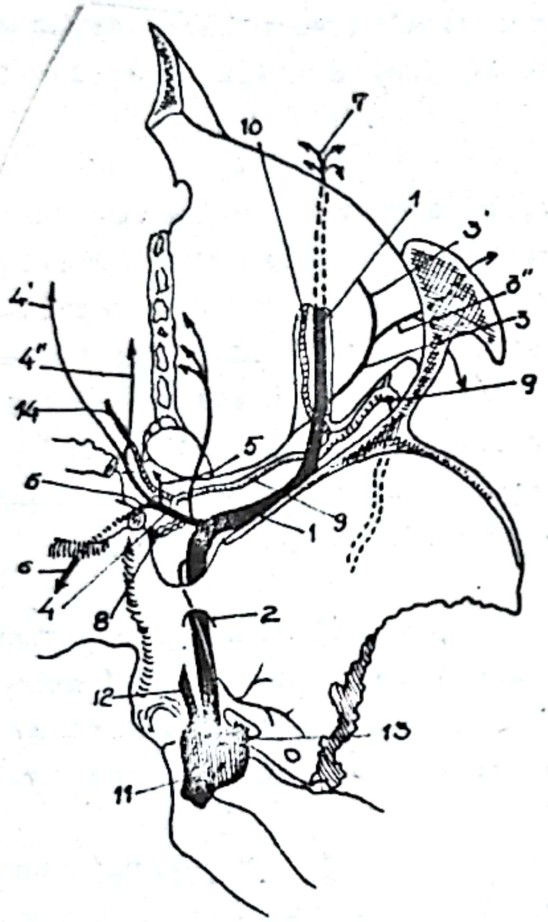

Fig.21

Nervul maxilar superior (secţiune orizontală)

1- N.maxilar superior
2- marea gaură rotundă
3- ramul orbitar
3' ramul lacrimo-palpebral
3" ramul temporo-malar
4- nervul sfeno-palatin
4' N.sfenopalatin intern
4" N.sfenopalatin extern
5- N.palatin posterior
6- N.pterigo-palatin
7- ramurile terminale ale nervului maxilar superior
8- ganglionul sfeno-palatin
9- artera maxilară internă
1o- artera suborbitară
11- ganglionul lui Gasser
12- N.oftalmic
13- N.maxilar inferior
14- artera sfeno-palatină

Trece apoi prin partea cea mai superioară a fosei pterigo-maxilare, după care se îndreaptă înainte şi în afară, spre orificiul posterior al canalului suborbitar, trecînd în această porţiune prin fanta sfeno-maxilară (fig.15, 2o, 21). In porţiunea lui suborbitară, nervul merge mai întîi într-un şanţ şi apoi în canalul suborbitar luînd numele de nerv suborbitar (fig.2o,21). In acest canal, nervul, însoţit de artera suborbitară (fig.2o,21) este despărţit de sinusul maxilar printr-o lamă osoasă foarte subţire, care prin unele porţiuni poate lipsi, ceea ce explică posibilitatea nevralgiei faciale în cursul sinuzitelor maxilare. In partea sa terminală, la nivelul găurii suborbitare nervul iese la 5 mm dedesubtul rebordului orbitar inferior şi formează bucho-

tul suborbitar, împreună cu ramurile terminale ale arterei suborbitare (fig.15, 2o, 21). Din acest buchet se desprind ramuri ascendente, palpebrale, pentru pleoapa inferioară ; ramuri descendente jugo-labiale pentru pielea obrazului şi a buzei superioare şi ramuri interne sau nazale pentru pielea aripii nasului (fig.15, 2o).

Ramuri colaterale

Nervul maxilar superior, dă naştere la 5 ramuri colaterale din care numai ramul meningeal mijlociu este dat din porţiunea lui intracraniană. Toate celelalte ramuri iau naştere din porţiunea lui pterigo-maxilară. Aceste ramuri sînt : - ramul orbitar; nervul sfenopalatin, căruia îi este anexat ganglionul lui Meckel ; nervii dentari posteriori; nervul dentar anterior (fig.15, 2o, 21).

1. Ramul meningeal mijlociu, însoţeşte artera meningee mijlocie şi se distribuie durei-mater din etajul mijlociu al craniului.

2. Ramul orbitar se desprinde de nervul maxilar superior imediat ce acesta a trecut prin gaura mare rotundă, după care merge paralel cu el pînă pătrunde în orbită (fig.15,2o,21). Aici merge pe peretele extern şi se anastomozează cu nervul lacrimal pentru a constitui arcada orbito-lacrimală.

Nervul orbitar dă două ramuri : un ram palpebral, care se distribuie părţii externe a pleoapei inferioare şi un ram temporo-malar, care pătrunde în canalul malar, în forma de Y, şi după un scurt traiect se împarte în două filete : unul temporal, care după ce perforează muşchiul temporal se distribuie tegumentelor din regiunea temporală şi unul malar, care se distribuie pielii de la nivelul pometilor obrajilor.(fig.15).

3. Nervul sfeno-palatin este cel mai important ram colateral al maxilarului superior. El ia naştere în fundul fosei pterigo-maxilare, prin 3-4 rădăcini şi după un scurt traiect în jos şi înăuntru ajunge la faţa externă a ganglionului sfenopalatin a lui Meckel. După ce schimbă cîteva filete cu acest ganglion, nervul sfeno-palatin dă mai multe ramuri terminale : a) nervii nazali superiori; b)-nervul nazo-palatin; c) - nervii palatini (fig.21, 22).

a) Nervii nazali superiori sînt în număr de 3 sau 4. Ei

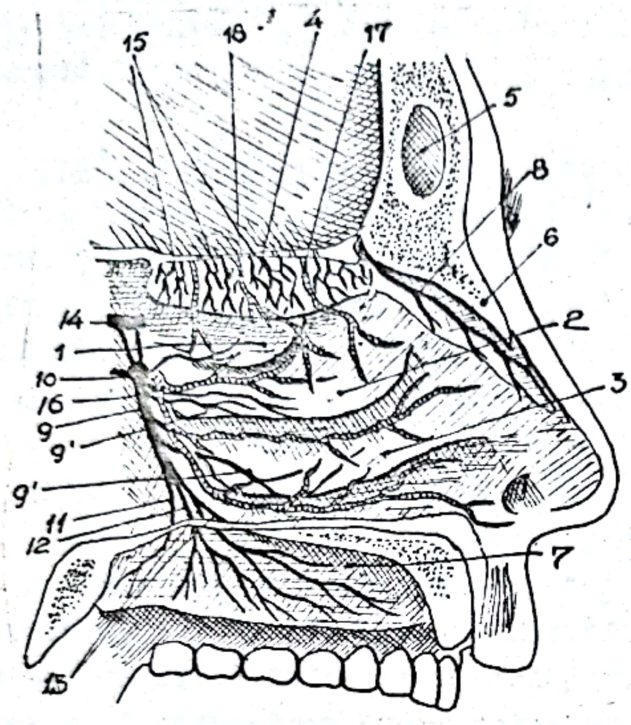

Fig.22

Nervul sfeno-palatin extern şi nervii palatini.

1- cornetul superior
2- cornetul mijlociu
3- cornetul inferior
4- lama ciuruită
5- sinusul frontal
6- osul nazal
7- palatul dur
8- N.nazal extern
9- N.sfeno-palatin extern cu:
9' ramuri pt.peretele extern.
10- Gl.sfeno-palatin
11- N.palatin posterior
12- N.palatin mijlociu
13- N.palatin anterior
14- N.maxilar superior
15- N.olfactiv
16- ramul extern al arterei sfeno-palatine
17- artera etmoidală anterioară
18- artera etmoidală posterioară

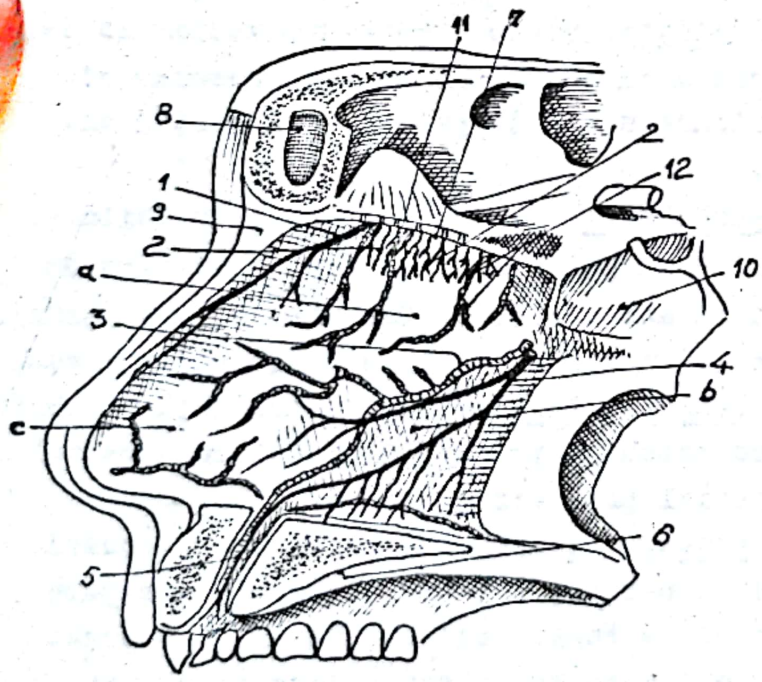

Fig.23

Nervul sfenopalatin intern

a- lama perpendiculară
b- osul vomer
c- cartilajul cloazonului

1- N.nazal intern
2- N.olfactiv
3- ram septal al arterei sfeno-palatine
4- N.sfeno-palatin int.
5- canalul palatin ant.
6- palatul dur
7- lama ciuruită
8- sinusul frontal
9- osul nazal
10-sinusul sfenoidal
11-artera etmoidală ant.
12-artera etmoidală post.

trec cu artera sfeno-palatină prin canalul cu acelaşi nume şi se distribuie mucoasei pituitare de la nivelul cornetului superior şi mijlociu (fig.22). Printre aceşti nervi, unul din ei se numeşte

nervul faringian al lui Bock sau nervul pterigo-palatin. Acesta se angajează cu artera pterigo-palatină prin canalul pterigo-palatin şi se distribuie mucoasei faringiene, din jurul orificiului trompei lui Eustachio.

b) Nervul nazo-palatin sau nervul sfeno-palatin intern al lui Hirschfeld trece prin conductul sfeno-palatin şi ajunge în fosa nazală respectivă, unde coboară în diagonală pe septul nazal, străbate apoi canalul palatin anterior, ajungînd în partea anterioară a bolţii palatine (fig.23). El va inerva mucoasa pituitară de la nivelul septului nazal şi mucoasa bucală din 1/4 anterioară a bolţii palatine (fig.23).

c) Nervii palatini sînt în număr de 3 : nervul palatin anterior, mijlociu şi posterior (fig.16,22).

- nervul palatin anterior coboară prin canalul palatin posterior împreună cu artera palatină descendentă şi se distribuie bolţii palatine şi mucoasei cornetului şi meatului inferior, printr-un filet numit nervul nazal inferior, care perforează lama verticală a palatinului.

- nervul palatin mijlociu merge o porţiune acolat la cel anterior, după care se angajează în conductul palatin accesor şi se distribuie părţii posterioare a bolţii palatine şi părţii anterioare a vălului palatin.

- nervul palatin posterior coboară mai întîi cu ceilalţi doi nervi palatini prin conductul palatin posterior, după care se angajează în conductul palatin accesor şi se împarte în două ramuri: un ram anterior senzitiv, care va inerva mucoasa de la nivelul vălului palatin şi un ram posterior motor care inervează toţi muşchii vălului palatin, în afară de muşchiul peristafilin extern. Aceste filete motorii provin din facial prin nervul vidian.

4. Nervii dentari posteriori în număr de 2 sau 3 coboară pe tuberozitatea maxilarului superior, pătrund în canalele săpate în aceasta (fig.15,2e) şi apoi se anastomozează, formînd un bogat plex alveolar şi peridentar, din care vor pleca filete care vor inerva molarii şi premolarii superiori.

5. Nervul dentar anterior se desprinde din canalul suborbitar la 5 mm înaintea găurii suborbitare (fig.15). Se angajează

într-un canal, care străbate peretele anterior al sinusului maxilar, numit canalul dentar anterior şi se distribuie incisivilor superiori şi caninilor.

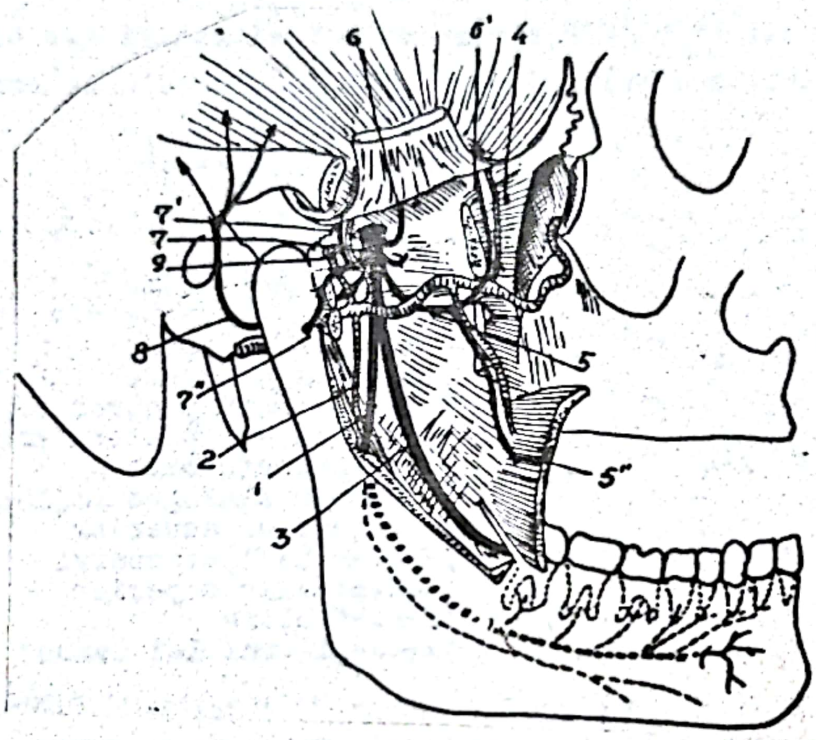

Fig.24. Nervul maxilar inferior în groapa zigomatică cu ramurile colaterale şi terminale.

1- N.dentar inferior
2- artera dentară inferioară
3- N.lingual
4- M.pterigoidian extern
5- N.temporo-bucal
5' temporal profund ant.
5" bucal
6- N.temporal profund mijl.
7- N.temporo-maseterin
7' ramul temporal profund post.
7" ramul maseterin
8- N.auriculo-temporal
9- artera meningee mijlocie

Nervii dentari posteriori şi anteriori se anastomozează între ei şi formează un bogat plex numit plex dentar superior care dă filete dentare, filete osteo-periostice şi alveolare pentru maxilarul superior şi filete mucoase pentru gingie. Pe filetele acestui plex se pot vedea în unele cazuri două mici mase

ganglionare, care poartă numele de ganglionii lui Valentin şi Bochdaleck.

Nervul maxilar inferior

Este cel mai voluminos dintre cele trei ramuri ale trigemenului şi este mixt, senzitiv şi motor. El rezultă din unirea a

Fig.25

Ganglionul otic

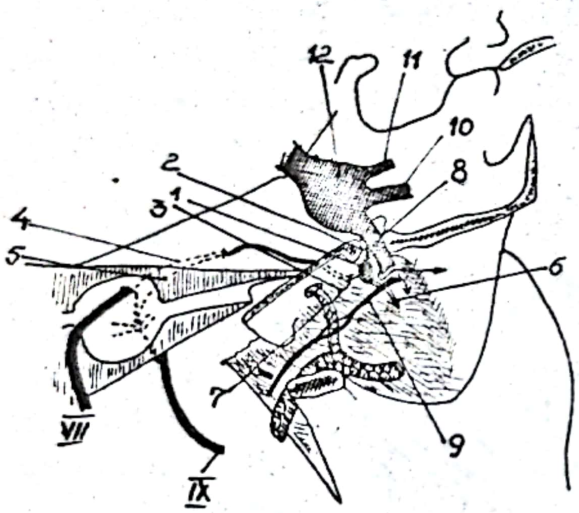

1- ganglionul otic
2- ramuri aferente din maxilarul inferior
3- ramuri aferente simpatice
4- micul nerv pietros superf.
5- micul nerv pietros profund
6- ramuri eferente
7- artera meningee mijlocie
8- N.maxilar superior
9- N.auriculo-temporal
10-N.maxilar superior
11-N.oftalmic
12-ganglionul lui Gasser

două rădăcini : o rădăcină groasă senzitivă, care se desprinde din partea antero-externă a ganglionului lui Gasser şi o rădăcină subţire motorie, care se găseşte situată sub precedenta. De la origine, nervul maxilar inferior se îndreaptă înainte şi în afară, spre gaura ovală (fig.15) prin care iese din craniu, şi la cîţiva milimetri sub acest orificiu, în fosa zigomatică, se împarte în ramurile sale colaterale şi terminale (fig.15).

In prima porţiune, în care nervul este situat în etajul mijlociu al craniului, el se găseşte în tunelul cel mai extern al cavumului Meckel, rădăcina senzitivă fiind situată deasupra celei motorii, între ele găsindu-se o foiţă subţire, dependinţă a durei-mater. In gaura ovală, nervul este însoţit de artera mică meningee, ram din maxilara internă, care se găseşte în afara şi îndărătul

nervului şi de un fin plex venos, care merge să se verse în plexul pterigoidian. În gaura ovală, cele două rădăcini senzitive şi motorii ale nervului se fuzionează. În porţiunea extracraniană care nu

Fig.26

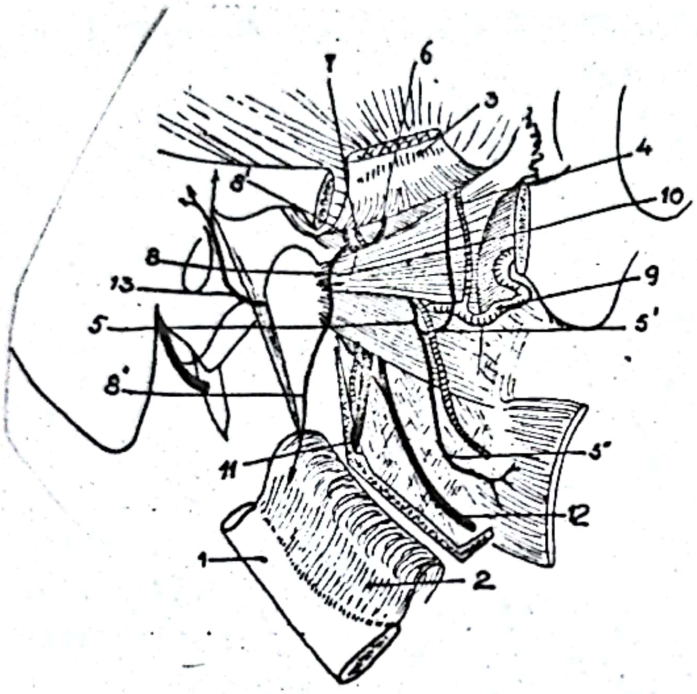

Ramurile colaterale şi terminale ale nervului maxilar inferior.

1- arcada zigomatică
2- M.maseter
3- tendonul M.temporal
4- artera temp.prof.ant.
5- N.tempero-bucal
5' N.temporal prof.ant.
5" N.bucal
6- N.temporal prof.mijl.
7- artera temp.prof.mijl.
8- N.tempero-maseterin
8' N.temporal prof.post.
8" N.maseterin
9- artera maxilară internă
10-M.pterigoidian extern
11-N.dentar inferior
12-N.lingual
13-N-auriculo-temporal

măsoară decît 4-5 mm, nervul are o direcţie oblică în jos şi înainte, găsindu-se în partea cea mai superioară a fosei zigomatice, între muşchii pterigoidieni (fig.24). Cam la 1 cm sub gaura ovală, pe faţa internă a nervului se găseşte ganglionul otic a lui Arnold (fig.25).

Acesta este un ganglion parasimpatic la care vin nervii: micul nerv pietros superficial, micul nerv pietros profund, care aduc filete secretorii pentru glanda parotidă (fig.25).

Nervul maxilar inferior nu are decît un singur ram colateral numit nervul recurent meningeal, care întovărăşeşte artera mică meningee şi inervează dura-mater din teritoriul acestei artere. În majoritatea cazurilor nervul maxilar inferior se împarte într-un buchet de 7 ramuri terminale: nervul temporal profund mijlociu, nervul tempero-bucal, nervul tempero-maseterin, nervul auriculo-temporal, nervul dentar inferior, nervul lingual şi trunchiul comun de nervi musculari pentru muşchii pterigoidian intern, peristafilin extern şi muşchiul ciocanului (fig.15, 24).

1. Nervul temporal profund mijlociu de la origine se îndreaptă în afară mergînd între mușchiul pterigoidian extern și marea aripă a sfenoidului, se reflectă în sus pe creasta sfeno-temporală și se termină pe fața profundă a porțiunii mijlocii a mușchiului temporal (fig.15, 24, 26).

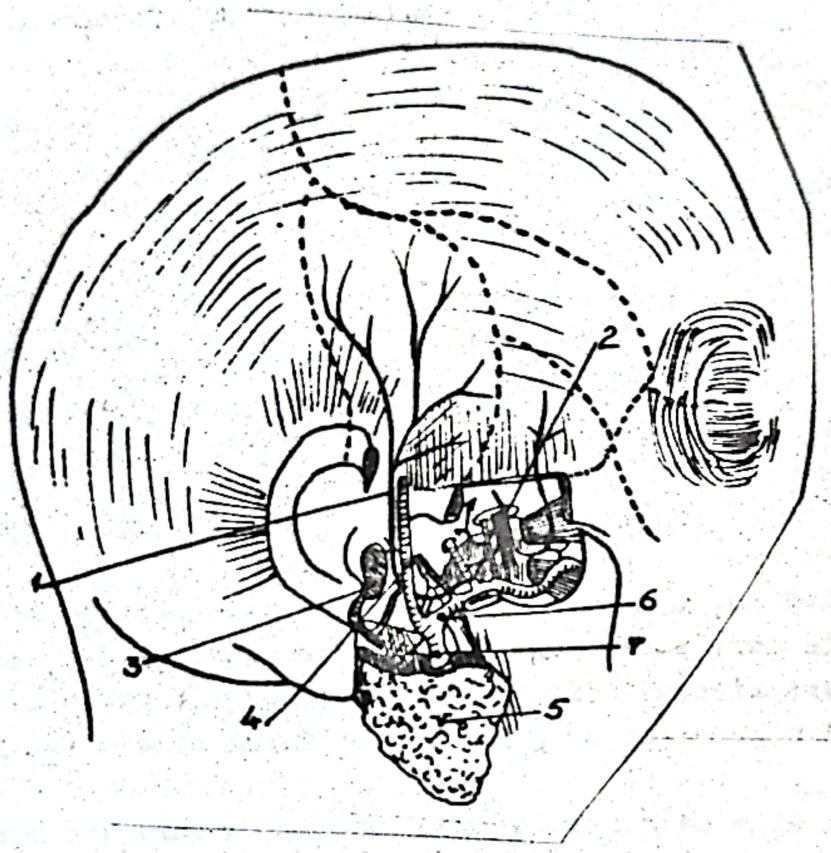

Fig.27. Nervul auriculo-temporal

1- nervul auriculo-temporal
2- nervul maxilar inferior
3- conductul auditiv extern
4- artera temporală superf.
5- glanda parotidă
6- artera maxilară internă
7- artera carotidă externă

2. Nervul tempero-bucal se îndreaptă în afară, în jos și înainte, trece printre cele două fascicule ale mușchiului pterigoi-dian extern (fig.26) căruia îi dă cîteva filete care îl inervează și apoi ajunge pe fața externă a mușchiului unde se împarte în 2 ramuri : unul ascendent motor, numit nervul temporal profund ante-rior și altul descendent senzitiv numit nervul bucal (fig.15,25,26).

Acesta coboară îndărătul tuberozităţii maxilarului superior, aplicat pe faţa profundă a muşchiului temporal, ajunge apoi pe faţa externă a muşchiului buccinator, unde se împarte în ramul superficiale şi profunde pentru pielea şi mucoasa obrajilor.

3. Nervul tempero-maseterin se îndreaptă în afară trecînd între pterigoidianul extern şi plafonul fosei zigomatice (fig.15, 26). Ajuns la nivelul crestei sfenotemporale el se împarte în 2 ramuri: un ram maseterin care după ce trece prin incizura sigmoidă a mandibulei ajunge în loja maseterină, unde se distribuie muşchiului maseter şi un ram temporal sau nervul temporal profund posterior, care îndreptîndu-se în sus se va distribui părţii posterioare a muşchiului temporal (fig.15,24, 25). Din acest nerv se desprind şi cîteva filete pentru articulaţia tempero-mandibulară.

4. Trunchiul comun de nervi pentru muşchii pterigoidian intern, peristafilin extern şi muşchiul ciocanului, după un foarte scurt traiect se împarte în ramuri care vor inerva muşchii respectivi (fig.15).

5. Nervul auriculo-temporal se îndreaptă îndărăt şi după ce formează o butonieră prin care trece artera meningee mijlocie, trece prin butoniera retrocondiliană a lui Juvara şi ajunge în loja parotidei (fig.24). In această butonieră nervul este însoţit de vasele maxilare interne care se găsesc dedesubtul lui. Ajuns în loja parotidei, el se îndreaptă în sus şi în afară şi iese din această lojă, înaintea conductului auditiv extern, împreună cu vasele temporale superficiale, care se găsesc înaintea lui. El se termină dînd ramuri pentru pielea din partea laterală a capului (fig.27). In cursul traiectului său, dă cîteva filete vaselor meningee mijlocii şi temporale superficiale, articulaţiei tempero-mandibulare, parotidei, conductului auditiv extern, membranei timpanului şi pavilionului urechii. Pe traiectul nervului auriculo-temporal vin filete parasimpatice, secretorii pentru glanda parotidă.

6. Nervul dentar inferior este cel mai voluminos dintre ramurile maxilarului inferior. De la origine, el se îndreaptă în jos şi înainte fiind însoţit de artera dentară inferioară cu care merge între muşchiul pterigoidian intern şi muşchiul pterigoidian extern (fig.26). Trece apoi în spaţiul unghiular dintre pterigoi-

Scanned with OKEN Scanner

dianul intern şi ramura montantă a mandibulei (fig.24,26), şi pătrunde în canalul dentar pe care-l parcurge pînă la nivelul găurii mentoniere, unde nervul se împarte în două ramuri terminale: unul incisiv care va inerva incisivii, caninul şi gingia de la acest nivel şi altul mentonier, care trecînd prin gaura mentonieră va forma buchetul mentonier (fig.15, 24), ce va inerva mucoasa şi pielea buzei inferioare şi pielea de la nivelul bărbiei. Din nervul dentar inferior se desprind şi ramuri colaterale : un ram

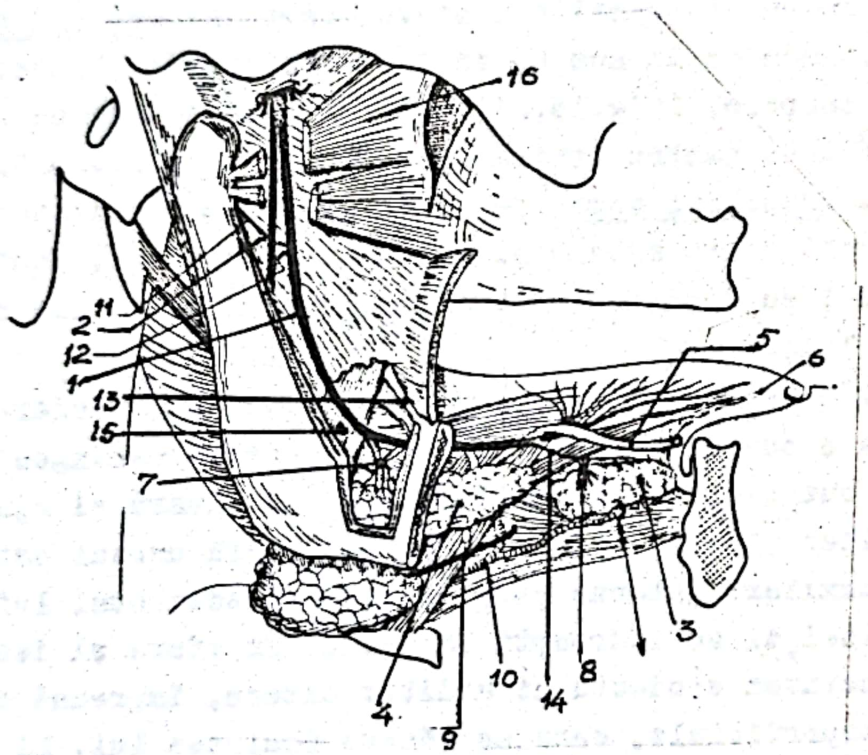

Fig.28. Nervul lingual

1- N.lingual
2- N.dentar inferior
3- glanda sublingualá
4- glanda submaxilará
5- canalul lui Wharton
6- limba
7- ganglionul nervos submax.
8- ganglionul nervos subling.
9- nervul hipoglos
10- artera lingualá
11- coarda timpanului
12- anastomoza dintre n.lingual şi n.dentar inferior
13- ligamentul pterigo-maxilar
14- N.sublingual
15- M.pterigoidian intern
16- M.pterigoidian extern

Scanned with OKEN Scanner

anastomotic pentru nervul lingual care este inconstant, nervul milo-hioidian care se desprinde din dentarul inferior, înainte ca acesta să intre în canalul dentar şi apoi merge să inerveze muşchiul milo-hioidian şi burta anterioară a digastricului (fig.15, 24), ramuri dentare care se desprind din nerv în canalul dentar şi care vor inerva molarii, premolarii şi gingia (fig.15,24).

7. Nervul lingual are la început aceleaşi rapoarte ca şi dentarul inferior. Se separă de acesta situîndu-se înaintea şi înăuntrul lui (fig.15,24, 28). Ca şi dentarul inferior este situat la început între muşchii pterigoidieni (fig.24), unde primeşte anastomoza nervului coarda timpanului, după care ajunge la marginea inferioară a pterigoidianului extern unde îşi schimbă direcţia îndreptîndu-se în jos şi înainte (fig.24, 26, 28). Încrucişează apoi marginea inferioară a muşchiului buccinator şi ajunge pe marginea laterală a limbii unde se aşează pe faţa externă a muşchiului hioglos, deasupra glandei submaxilare (fig.28) şi sub mucoasa şanţului gingivo-lingual. Continuîndu-şi direcţia în sus şi înainte nervul lingual ajunge pe faţa internă a glandei sublinguale unde încrucişează canalul lui Wharton, trecînd în afară dedesubtul şi înăuntrul lui şi apoi se împarte în mai multe ramuri terminale ce vor inerva mucoasa linguală dinaintea V-ului lingual (fig.28). Nervul lingual dă în cursul traiectului său mai multe filete nervoase care vor inerva pilierii anteriori ai vălului palatin, amigdalele palatine şi filete descendente pentru ganglionii submaxilari şi sublinguali.

Anastomoze

Nervul trigemen prezintă multiple anastomoze. In primul rînd se întîlnesc numeroase anastomoze între cele 3 ramuri terminale ale lui, apoi anastomoze cu nervul facial prin nervul coarda timpanului (fig.15),cu auriculo-temporalul,nervul bucal şi cei doi nervi pietroşi superficiali, cu gloso-faringianul prin nervul lingual,care se anastomozează între ei sub mucoasa limbii, la nivelul V-ului lingual, cu plexul cervical superficial şi cu simpaticul cervical.

VI. NERVUL OCULO-MOTOR EXTERN

Nervul oculo-motor extern este un nerv exclusiv motor care inervează muşchiul drept extern al globului ocular.

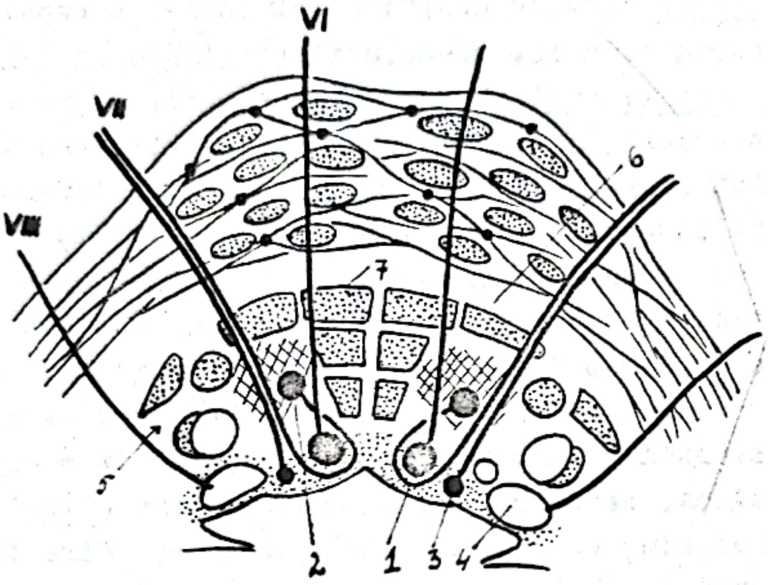

Fig.29. Secţiune transversală prin punte deasupra şanţului bulbo-protuberanţial.

1- nucleul nervului VI
2- nucleul nervului VII
3- nucleul salivar sup.
4- nucleii vestibulari
5- calota pontină
6- porţiunea bazilară a punţii
7- lemniscus median

Originea reală se găseşte într-un nucleu situat în calota pontină, imediat sub planşeul ventriculului IV cerebral (fig.29).

Originea aparentă se găseşte în şanţul bulbo-protuberanţial imediat deasupra piramidelor anterioare ale bulbului (fig.16). De la acest nivel nervul se îndreaptă înainte, în afară şi în sus şi pătrunde în interiorul sinusului cavernos, unde se găseşte între carotida internă şi peretele extern al sinusului (fig.9). Trece apoi prin fanta sfenoidală, prin inelul lui Zinn şi ajunge în cavitatea orbitară, unde pătrunde în extremitatea posterioară a muşchiului drept extern al globului ocular pe care îl inervează (fig.11).

VII. NERVUL FACIAL

Nervul facial este un nerv complex : motor, senzitiv, senzorial şi parasimpatic.

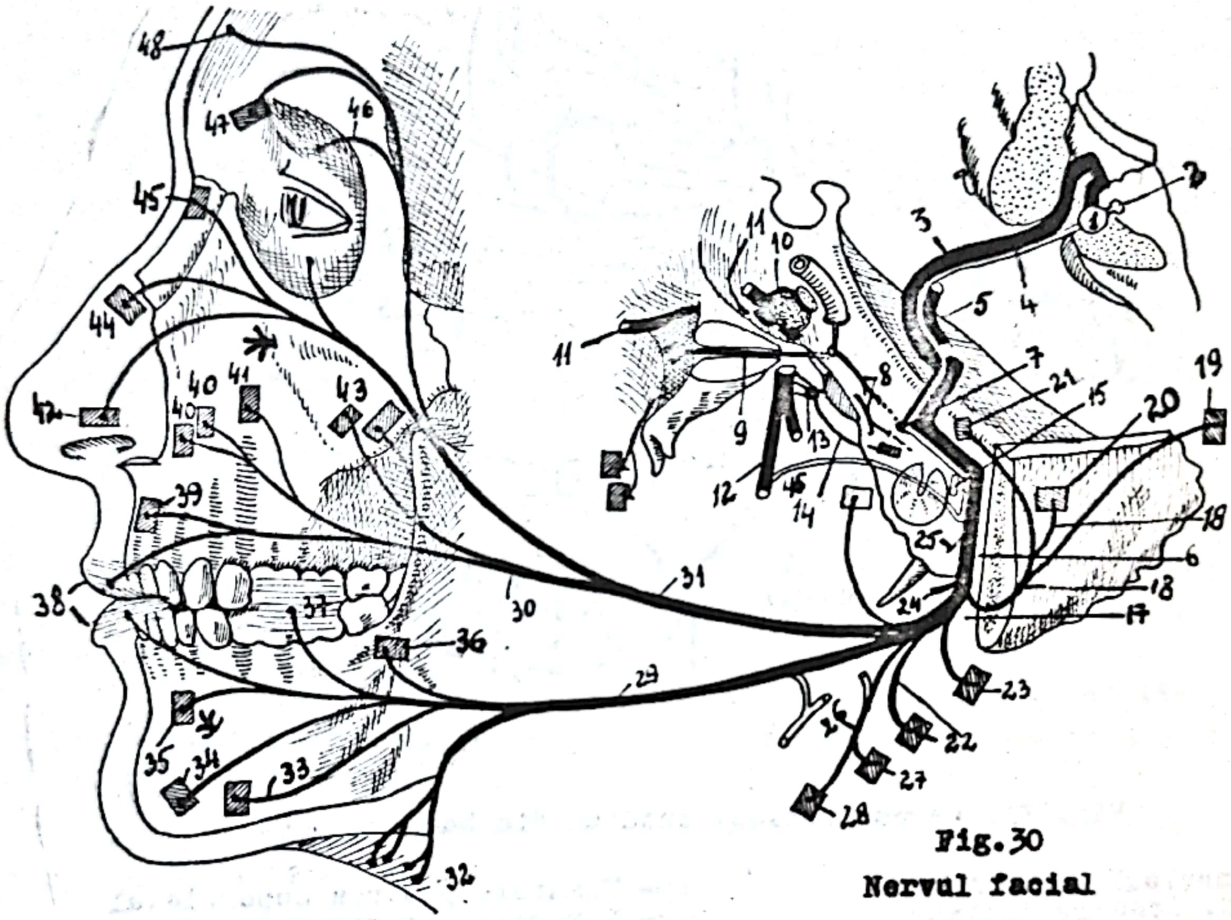

Fig.30
Nervul facial

1-nucleul motor al n.VII; 2-nucleul fasc.solitar; 3- nervul facial; 4- nervul intermediar Wrisberg; 5-n.auditiv; 6-apeductul Fallope; 7-gl.geniculat; 8-marele şi micul nerv pietros superf.; 9-n.vidian; 1o-gl. Gasser; 11-n.maxilar sup.; 12-n.maxilar inf.; 13-gl.otic; 14-n.ciocanului; 15-n.scăriţei; 16-coarda timpanului; 17-gaura stilo-mastoidiană; 18-ram colateral auricular posterior; 19-M.occipital; 20-M.auricular post.; 21-M.auricular sup.; 22-n. stilo-hioidianului; 23-burta post.a digastricului; 24- anastomoza cu n.IX; 25-anastomoza cu n.X; 26-n.lingual din VII; 27-M.stiloglos; 28-M.glosostafilin; 29-ramul cervico-facial; 3o-ramul transverso-facial; 31-ramul temporo-facial; 32-M.pielosul gîtului; 33-M.triunghiularul buzelor; 34-M.pătratul bărbiei; 35-M.moţului bărbiei; 36-M.rizorius; 37-M.buccinator; 38-M.orbicularul buzelor; 39-M.mirtiform; 4o-M.ridicător al buzei sup.şi al aripei nasului; 41-M.canin; 42-M.dilatator al narinelor; 43-marele şi micul zigomatic; 44-M.transv.al nas.;45-M.piramidal; 46-M.orbicular al pleoapelor; 47-M.sprîncenos; 48-M.frontal.

El prezintă două rădăcini: una motorie care este nervul facial propriu-zis şi una senzitivo-senzorială care este intermediarul lui Wrisberg.

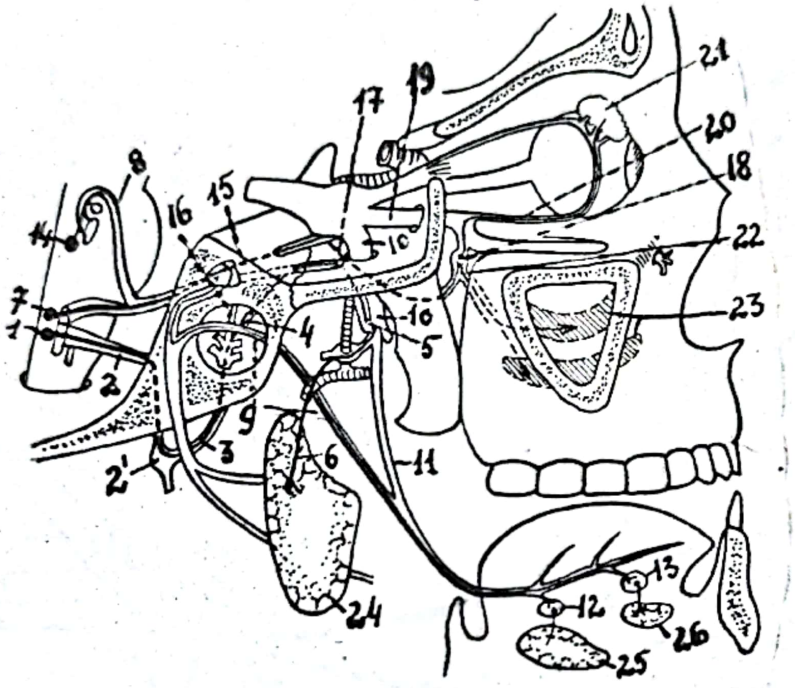

Fig. 31. Parasimpaticul cranian din bulb şi punte

1- nucleul salivar inf.
2- N.gloso-faringian
2' ganglionul lui Andersch
3- nerv timpanic
4- nerv mic pietros profund
5- ganglionul otic
6- N.auriculo-temporal
7- nucleul salivar sup.
8- nerv intermediar a lui Wrisberg
9- coarda timpanului
10-N.maxilar inferior
11-N.lingual
12-gl.submaxilar
13-gl.sublingual
14-nucleul lacrimo-muco-nazal
15- N.marele pietros superficial
16- N.marele pietros profund
17- N.vidian
18- gl.sfeno-palatin
19- N.maxilar superior
20- ramul orbitar din maxilarul superior
21- glanda lacrimală
22- N.sfeno-palatin
23- cornetele nazale
24- glanda parotidă
25- glanda submaxilară
26- glanda sublingualĕ

Scanned with OKEN Scanner

Originea reală a fibrelor motorii se găseşte în nucleul somato-motor al facialului din calota pontină (fig.29,3o). Acest nucleu este constituit din celule unipolare mari repartizate în 4 grupe în fiecare nucleu, corespunzînd la teritorii motorii determinate : grupa externă sau facialul inferior ,care va inerva aproape toţi muşchii pieloşi ai feţei şi gîtului; două grupe interne sau grupe auriculare pentru muşchii pavilionului urechii şi muşchiul scăriţei; un grup superior sau facialul superior destinat orbicularului pleoapelor, frontalului şi sprîncenarului.

Originea reală a fibrelor senzitivo-senzoriale se află la nivelul ganglionului geniculat situat pe traiectul nervului, la nivelul genunchiului acestuia în apeductul lui Fallope (fig.3o). Celulele unipolare din ganglionul geniculat emit două prelungiri: una periferică sau celulipetă care va recepţiona impresii exteroceptive din zona senzitivă a facialului şi impresiuni de gust din cele 2/3 anterioare a limbii; o prelungire centrală celulifugă care va constitui intermediarul lui Wrissberg, care va pătrunde în nevrax, unde va face sinapsă cu neuronii din 1/3 superioară a nucleului fasciculului solitar din bulb.

Originea reală a fibrelor secretorii parasimpatice se găseşte în punte în doi nuclei vegetativi : nucleul lacrimo-muco-nazal şi nucleul salivar superior.

Nucleul lacrimo-muco-nazal sau nucleul lui Yagita trimite fibre parasimpatice care vor inerva glanda lacrimală şi glandele mucoasei nazale.Aceste fibre merg pe traiectul nervului facial, marele nerv pietros superficial, nervul vidian, pînă la ganglionul sfeno-palatin. De aici o parte din fibre merg pe nervul maxilar superior, ramul său orbitar, pînă la glanda lacrimală (fig.31).Alte fibre merg cu nervul sfeno-palatin extern la mucoasa nazală.

Nucleul salivar superior trimite fibre care vor inerva glandele submaxilare şi sublinguale. Aceste fibre merg pe traiectul nervului facial, coarda timpanului, nervul lingual pînă la ganglionii submaxilari şi sublinguali unde fac sinapsă. Fibrele postganglionare vor merge să inerveze secretor glandele salivare cu acelaşi nume (fig.31).

Originea aparentă a facialului se află în şanţul bulbo-

pretuberanţial la nivelul fosetei supraolivare (fig.16). La acest nivel rădăcina motorie mai voluminoasă se găseşte situată intern iar rădăcina senzitivă mai subţire este situată extern.

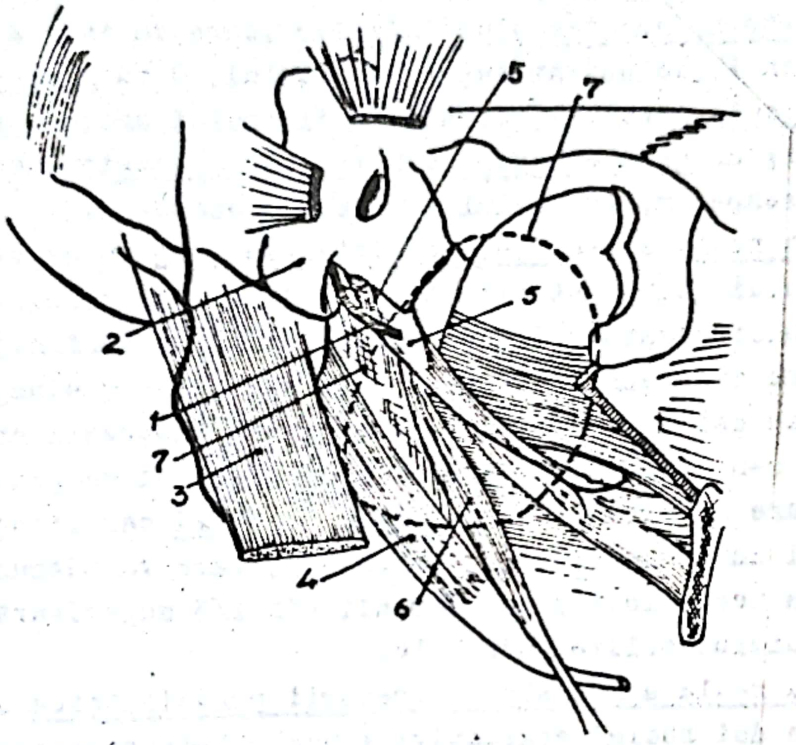

Fig.32. Patrulaterul facialului

1- nervul facial
2- mastoida
3- M.sterno-cleido-mastoidian
4- burta posterioară a digastricului
5- apofiza stiloidului
6- M.stilo-hioidian
7- glanda parotidă

De la nivelul originii lui aparente nervul facial împreună cu nervul auditiv se îndreaptă în sus, înainte şi în afară spre conductul auditiv intern în care se angajează şi-l străbat în întregime. In fundul acestui conduct cele două rădăcini ale nervului facial pătrund într-un canal osos săpat în stînca temporalului numit apeductul lui Fallope (fig.3o). După ce străbate acest canal osos el iese din craniu prin gaura stilo-mastoidiană şi ajunge sub baza craniului în patrulaterul facialului (fig.32). Pătrunde apoi în loja parotidiană unde se ramifică în ramurile lui terminale

(fig.33).

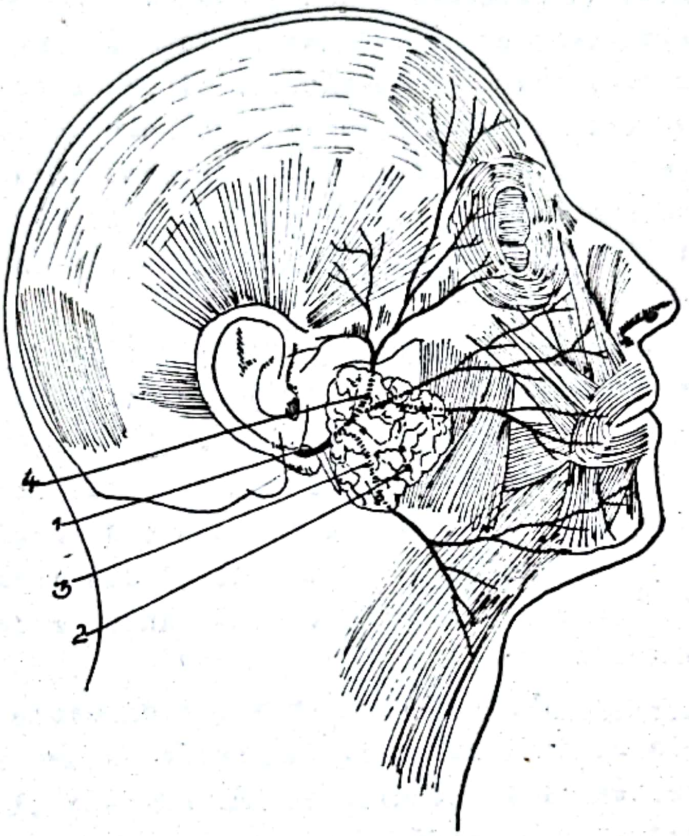

Fig.33. Facialul în glanda parotidă şi ramurile sale terminale

1- nervul facial
2- glanda parotidă
3- ramul terminal cervico-facial
4- ramul terminal temporo-facial

Din punct de vedere al rapoartelor, nervul facial se împarte în 3 porţiuni :

- a) o porţiune intracraniană, în care nervul ocupă etajul posterior al craniului şi conductul auditiv intern;
- b) o porţiune intrapietroasă în care nervul străbate stînca, fiind conţinut în apeductul lui Fallope;
- c) o porţiune extracraniană în care nervul străbate patrulaterul facialului şi apoi parotida (fig.30, 32, 33).

In etajul posterior al craniului nervul se găseşte situat

în loja cerebeloasă, unde ocupă partea postero-externă a unghiului ponto-cerebelos (fig.18). Nervul este situat în spaţiu subarahnoidian, iar pia-mater îi formează o teacă pială. Pătruns în conductul auditiv intern, care are o lungime de 10 mm, nervul facial este întovărăşit de nervul acustico-vestibular şi de artera auditivă internă. In acest conduct nervul facial este situat cel mai superior, nervul auditiv se găseşte inferior, iar intermediarul lui Wriesberg se găseşte situat între ei. Nervul facial şi intermediarul lui Wriesberg ajunşi în fundul conductului auditiv intern se angajează în orificiul intern al apeductului Fallope.

In apeductul lui Fallope, nervul facial este însoţit de artera stilo-mastoidiană. Ca urmare a direcţiei acestui canal osos descriem nervului facial trei porţiuni . drepte despărţite prin două porţiuni curbe numite genunchiul şi cotul facialului (fig.3o).

Prima porţiune lungă de 1/2 cm, are o direcţie postero-anterioară, perpendiculară pe axul stîncii şi din cauză că nervul în această porţiune are raporte cu urechea internă se mai numeşte şi porţiune labirintică.

A doua porţiune lungă de 1 cm are o direcţie dinăuntru în afară, paralelă cu axul stîncii. Din cauză că are raporte cu peretele intern al casei timpanului se mai numeşte şi porţiunea timpanică (fig.3o). Intre prima porţiune şi cea de a doua se găseşte genunchiul facialului care este ocupat de către ganglionul geniculat.

A treia porţiune este verticală şi poartă numele de porţiunea mastoidiană (fig.3o). Intre a doua porţiune şi cea de a treia se găseşte cotul facialului.

După ce iese din apeductul lui Fallope, prin gaura stilo-mastoidiană, nervul facial îndreptîndu-se în jos, înainte şi în afară, străbate patrulaterul facialului, care este delimitat superior de baza craniului, inferior de burta posterioară a digastricului, anterior de parotidă, iar posterior de apofiza mastoidă şi marginea anterioară a sterno-cleido-mastoidianului (fig.32). Pătrunde apoi în loja parotidiană unde are raporturi cu glanda parotidă pe care o străbate ca "semnul unei cărţi", într-o carte. In loja parotidei, nervul facial este situat cel mai superficial, artera carotidă ex-

terna cu ramurile ei terminale se găseşte cel mai profund, iar vena jugulară externă se găseşte la mijloc (fig.34). In grosimea glandei, nervul facial se împarte în 3 ramuri terminale :

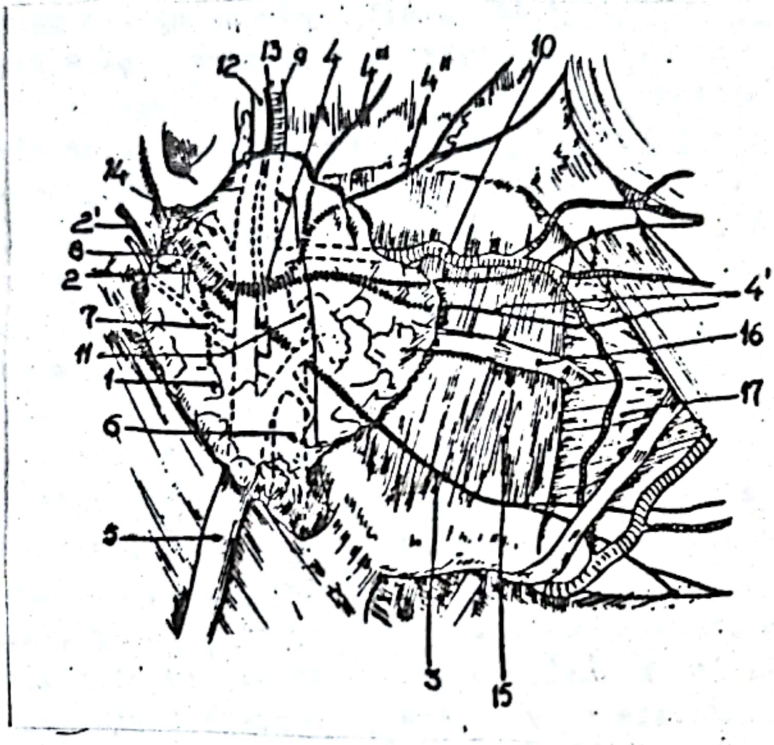

Fig.34. Glanda parotidă şi elementele vasculo-nervoase ce o străbat.

1- glanda parotidă
2- nervul facial
2' ramul auricular post.
3- ramul terminal cervico-facial
4- ramul terminal temporo-facial
4' ramul bucal superior
4'' ramul palpebral
4''' ramul frontal
5- vena jugulară externă
6- artera carotidă externă
7- artera auriculară post.
8- artera stilo-mastoidiană
9- artera temporală superficială
10- artera transversă a feţei
11- artera maxilară internă
12- vena temporală superficială
13- nervul auriculo-temporal
14- apofiza stiloidă
15- muşchiul maseter
16- canalul lui Stenon
17- muşchiul buccinator

a) o ramură superioară, ascendentă numită temporo-facială;

b) o ramură mijlocie, aproape orizontală numită transverso-facială ;

c) o ramură descendentă inferioară numită cervico-facială.

Aceste 3 ramuri terminale ieşind din grosimea glandei parotide se vor ramifica şi vor merge să inerveze muşchii pieloşi ai capului şi gîtului.

Ramuri colaterale. În cursul traiectului său nervul facial dă naştere la 5 ramuri colaterale intrapietroase şi 4 ramuri colaterale extrapietroase.

Ramurile colaterale intrapietroase sînt : marele nerv pietros superficial, micul nerv pietros superficial, nervul muşchiului scăriţei, coarda timpanului şi ramul senzitiv al conductului auditiv (fig.3c).

1. Marele nerv pietros superficial se desprinde din vîrful ganglionului geniculat şi trecînd prin hiatusul lui Fallope ajunge pe faţa antero-superioară a stîncii temporalului. După ce se uneşte cu marele nerv pietros profund, venit din nervul lui Jacobsohn şi cu un filet simpatic din plexul carotidian intern ia numele de nerv vidian. Acesta iese din craniu prin gaura ruptă anterioară, ajunge la baza craniului, se angajează în canalul vidian, care îl conduce în fosa pterigo-maxilară, unde se opreşte în ganglionul sfeno-palatin al lui Meckel, de pe traiectul nervului maxilar superior (fig.3c). Marele nerv pietros superficial şi nervul vidian conţin fibre motorii pentru muşchii vălului palatin, care ajung la aceştia prin nervul palatin posterior.

2. Micul nerv pietros superficial se desprinde din facial tot de la nivelul ganglionului geniculat. Ajunge pe faţa antero-superioară a stîncii, trecînd prin hiatusul lui Fallope accesoriu. După ce se uneşte cu micul nerv pietros profund din Jacobsohn, iese din craniu prin gaura nenumită a lui Arnold şi se termină în ganglionul otic al lui Arnold, de pe traiectul nervului maxilar inferior (fig.3c).

3. Nervul muşchiului scăriţei se desprinde din porţiunea mastoidiană a nervului şi merge să inerveze muşchiul scăriţei.

4. Nervul coarda timpanului este ramura cea mai voluminoasă a facialului. Se desprinde din acesta cam la 1/2 cm deasupra găurii stilo-mastoidiene, după care, se angajează în conductul posterior al corzii timpanului, care îl conduce în casa timpanului. (fig.3c). Ajuns aici, nervul se găseşte în grosimea repliurilor tim-

pano-maleolare, între mînerul ciocanului, care se găseşte în afara lui şi apofiza verticală a nicovalei, care se găseşte înăuntrul lui. Iese din casa timpanului pe care o străbate dinapoi înainte, prin conductul anterior al corzii timpanului, care îl conduce la baza craniului, în fosa zigomatică, unde se va anastomoza cu nervul lingual (fig.3o). După fuzionarea cu nervul lingual, coarda timpanului se va distribui glandelor submaxilară şi sublingual, cărora le furnizează fibrele secretorii şi mucoasei linguale din cele 2/3 anterioare a feţei dorsale a limbii, de unde recepţionează impresiunile senzitive şi senzoriale (fig.31).

5. Ramul senzitiv al conductului auditiv extern se desprinde din facial la 1-2 mm deasupra găurii stilo-mastoidiene. Iese din craniu prin gaura stilo-mastoidiană, după care se îndreaptă în afară şi îndărăt, înconjură marginea anterioară a apofizei mastoide, apoi se îndreaptă înainte şi în sus, perforează peretele posterior al cartilajului conductului auditiv extern, pentru a se distribui zonei lui Ramsay-Hunt, care cuprinde majoritatea feţei externe a membranei timpanului, tegumentele conductului auditiv extern, conca, tragusul, rădăcina helixului, foseta navicular şi baza lobului urechii.

Ramurile extrapietroase sînt: ramul auricular posterior, nervul stilo-hioidianului, nervul burţii posterioare a digastricului, ramul lingual din facial (fig.3o).

1. Ramul auricular posterior merge să inerveze muşchiul occipital şi muşchiul auricular posterior şi superior (fig.3o).

2- Nervul stilo-hioidian şi

3. Nervul pentru burta posterioară a digastricului inervează muşchii cu acelaşi nume (fig.3o).

4. Nervul lingual din facial este inconstant şi merge să inerveze muşchii stiloglos, gloso-stafilin (fig.3o) şi mucoasa bazei limbii, mucoasa pilierului anterior al vălului palatin şi marginea anterioară a amigdalei.

Anastomoze

Nervul facial se anastomozează cu mai mulţi nervi cranieni, cu plexul cervical superficial şi cu simpaticul cervical.

In conductul auditiv intern se anastomozează cu nervul

auditiv.

Cu nervul gloso-faringian se anastomozează prin intermediul celor 2 nervi pietroşi superficiali şi prin ramul lingual al facialului cu nervul stilo-faringianului.

Principala anastomoză însă cu gloso-faringianul o constituie ansa lui Haller care se găseşte sub baza craniului pe faţa externă a venei jugulare interne (fig.3o).

Cu trigemenul anastomozele sînt multiple şi importante.

Ele se realizează prin nervii pietroşi care se terminá în ganglionii sfeno-palatin şi otic de pe traiectul nervilor maxilar superior şi maxilar inferior.

Prin coarda timpanului se anastomozează cu nervul lingual din maxilarul inferior (fig.15).

Prin ramul tempore-facial se anastomozează cu nervul auriculo-temporal.

Cu pneumogastricul se anastomozează prin intermediul ramului fosei jugulare (fig.3o).

Cu plexul cervical superficial prin ramul auricular posterior, care se anastomozează cu ramul auricular din acest plex şi cu ramul cervical transvers.

Cu simpaticul cervical prin marele nerv pietros superficial care se anastomozează cu plexul pericarotidian intern.

Nervul facial este vascularizat de ramuri provenite din artera auditivă internă şi de artera stilo-mastoidiană.

VIII. NERVUL AUDITIV SAU ACUSTICO-VESTIBULAR

Nervul auditiv este un nerv senzorial compus din două părţi: nervul cohlear şi nervul vestibular. Nervul cohlear conduce impresiile de auz culese de la nivelul organului lui Corti, din urechea internă spre scoarţă; nervul vestibular conduce impresiile de echilibru de la nivelul urechii interne spre nevrax.

Aceste două părţi componente ale nervului auditiv îşi au originea reală în doi ganglioni periferici, analogi cu ganglionii spinali.

Ganglionul de origine a nervului cohlear este ganglionul

spiral al lui Corti, care se găseşte în canalul spiral al lui Rosenthal (fig.35).

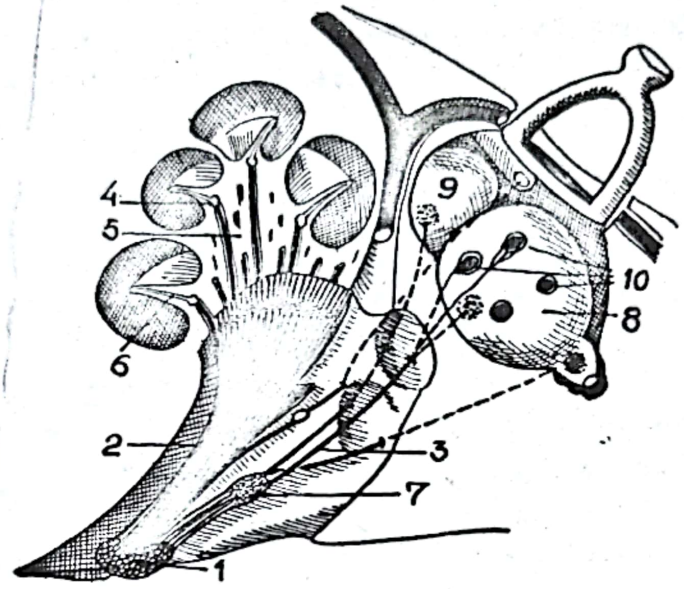

Fig.35. Nervul acustico-vestibular

1- tr.N.acustico-vestibular
2- ramura auditivă
3- ramura vestibulară
4- gl.lui Corti
5- columelă
6- lama spirală
7- ganglionul lui Scarpa
8- utricula
9- sacula
10- orificiile ampulare ale canalelor semicirculare membranoase

Prelungirile protoplasmatice ale neuronilpr care alcătuiesc acest ganglion se întind de la organul lui Corti la acest ganglion, trecînd prin canaliculele lamei spirale (fig.35).

Axonii neuronilor din ganglionul lui Corti constituie fibrele nervului cohlear (fig.35).

Acest nerv pătrunde în grosimea nevraxului prin foseta laterală a bulbului (fig.16) şi se termină în cei doi nuclei: cohlear ventral şi dorsal din punte.

Ganglionul de origine a nervului vestibular este ganglionul lui Scarpa. El este situat în fundul conductului auditiv intern (fig.35).

Prelungirile protoplasmatice ale neuronilor din acest

ganglion conduc impresiile de echilibru culese de la nivelul utriculei, sacului şi ampulelor canalelor semicirculare membranoase (fig.35). Axonii lor formează fibrele nervului vestibular. Acest nerv pătrunde în nevrax, la nivelul fosetei laterale a bulbului (fig.16) şi se termină în cei cinci nuclei vestibulari din punte.

IX. NERVUL GLOSOFARINGIAN

Nervul glosofaringian,, a noua pereche de nervi cranieni este, un nerv complet: motor, senzitiv, senzorial şi secretor.

Prin fibrele motorii inervează o parte din muşchii faringelui, a vălului palatin şi a limbii; prin fibrele senzitive şi senzoriale inervează o parte din mucoasa limbii, mucoasa trompei lui Eustache şi cea a casei timpanului; prin fibrele secretorii inervează glanda parotidă.

Originea reală a fibrelor motorii se găseşte în bulb, în partea superioară a nucleului ambigu (fig.36).

Originea reală a filetelor senzitive şi senzoriale se găseşte în cei doi ganglioni care se găsesc pe traiectul nervului: ganglionul lui Andersch, care se găseşte în fosetă pietroasă de pe marginea posterioară a stîncii temporalului şi ganglionul lui Ehrenritter, care este o dependinţă a precedentului şi este situat puţin înăuntru şi deasupra ganglionului lui Andersch, cu care în foarte multe cazuri, este unit (fig.36).

Neuronii care intră în constituţia acestor ganglioni sînt asemănători cu cei din ganglionii spinali. Prelungirea lor unică se bifurcă într-o ramură periferică care merge să recepţioneze impresiile senzitivo-senzoriale de la nivelul mucoasei linguale şi faringiene şi o ramură centrală care pătrunde în bulb prin partea superioară a şanţului colateral posterior şi se termină în partea superioară a nucleului fasciculului solitar (fig.36).

Originea reală a fibrelor secretorii, parasimpatice se află în bulb în nucleul salivar inferior al lui Kohnstamm (fig.31). El este situat sub planşeul ventriculului IV, cerebral la nivelul aripei cenuşii.

Axonii plecaţi, de la neuronii care constituie acest nucleu

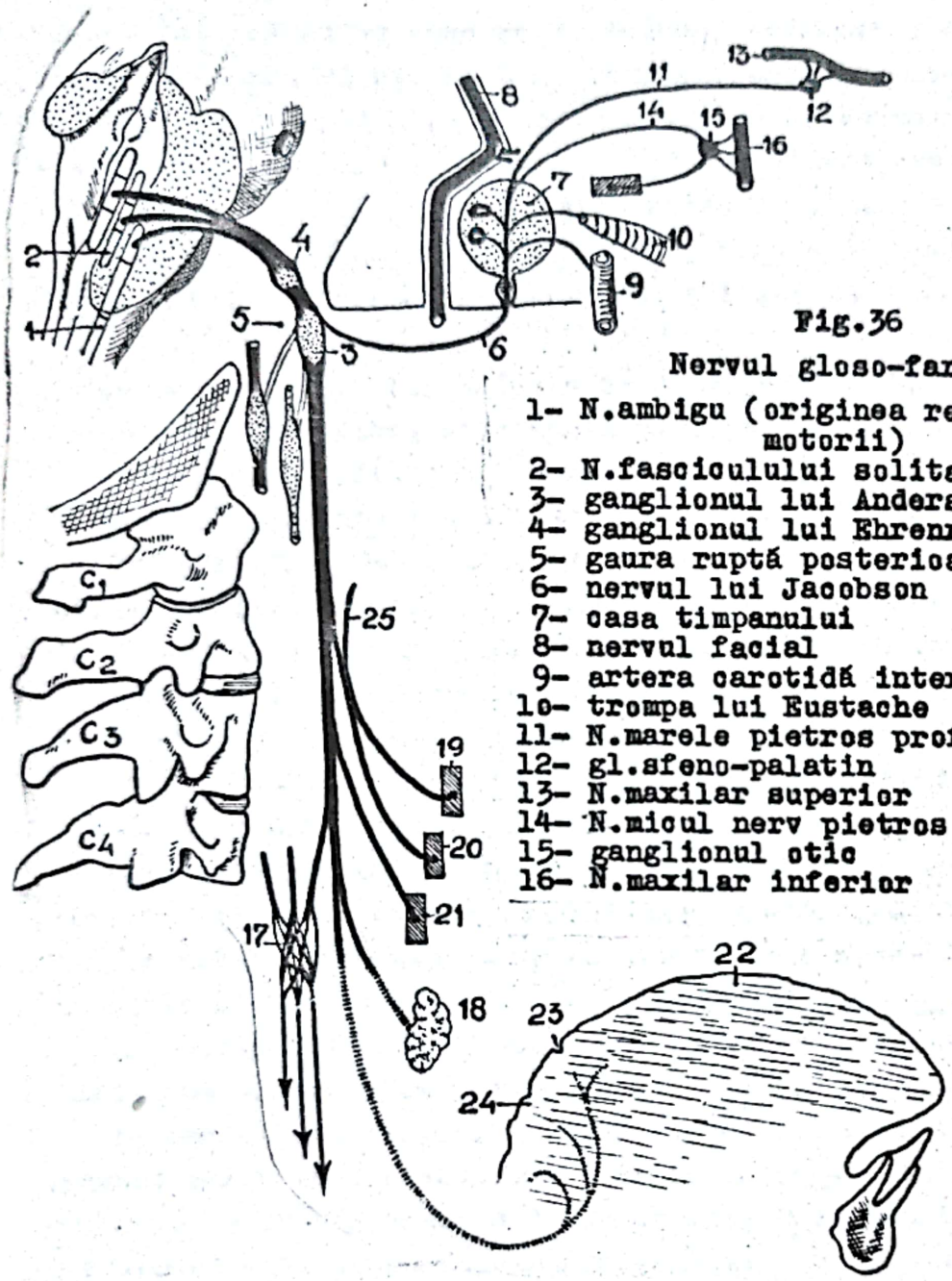

Fig.36

Nervul gloso-faringian

1- N.ambigu (originea reală a fibrelor motorii)
2- N.fasciculului solitar
3- ganglionul lui Andersch
4- ganglionul lui Ehrenritter
5- gaura ruptă posterioară
6- nervul lui Jacobson
7- oasa timpanului
8- nervul facial
9- artera carotidă internă
10- trompa lui Eustache
11- N.marele pietros profund
12- gl.sfeno-palatin
13- N.maxilar superior
14- N.micul nerv pietros profund
15- ganglionul otic
16- N.maxilar inferior
17- plexul perifaringian
18- amigdala palatină
19- mușchiul stilo-faringian
20- mușchiul stilo-glos
21- mușchiul gloso-stafilin
22- limba
23- gaura carbă
24- ramurile terminale ale gloso-faringianului
25- ramul lingual al n.facial

Scanned with OKEN Scanner

merg cu fibrele glosofaringianului, trec apoi pe nervul lui Jacobson, apoi pe micul nerv pietros profund, care ajunge la ganglionul otic, unde vor face sinapsă cu celulele acestui ganglion (fig.31). Fibrele secretorii postganglionare merg pe traiectul nervului auriculo-temporal pînă la glanda parotidă (fig.31).

Originea aparentă a nervului glosofaringian se află în partea superioară a şanţului colateral posterior al bulbului (fig. 16).

Traiect şi direcţie: de la nivelul originii lui aparente nervul se îndreaptă înainte şi în afară spre gaura ruptă posterioară, prin care iese din craniu împreună cu nervii pneumogastric şi spinal. La nivelul găurii rupte posterioare nervul îşi schimbă direcţia devenind vertical şi coboară în loja retro-stiliană. Se îndreaptă apoi înainte şi înăuntru mergînd între muşchii stiloglos şi stilo-faringian şi ajunge la baza limbii, unde se termină împărţindu-se într-un buchet de ramuri sub mucoasa lingual (fig.36).

In totalitate nervul gloso-faringian descrie o curbă a cărei concavitate priveşte în sus şi înainte (fig.36).

Raporte: In cutia craniană nervul gloso-faringian, înteacuit de pia-mater, merge prin ţesutul subarahnoidian, stînd pe tuberculul occipital şi fiind acoperit de floculus. Traverseaza apoi arahnoida şi dura mater şi pătrunde în gaura ruptă posterioară.

In gaura ruptă posterioara nervul gloso-faringian ocupă porţiunea antero-internă alungită şi îngustă a acestui oriricin.

Acest orificiu situat la nivelul suturii pietro-occipitale este alungit avînd axul lui longitudinal orientat oblic înapoi şi în afară. Pe marginile acestui orificiu se găsesc două spine osoase: una situată pe stîncă este spina jugulară a temporalului ; cealaltă situată în faţa acesteia este spina jugulară a occipitalului.Pe aceste 2 spine se prinde ligamentul jugular care are forma literei V deschis posterior. Acest ligament împarte gaura ruptă posterioară în 3 compartimente. In compartimentul postero-extern, care este cel mai mare, se găseşte sinusul venos lateral, care se continuă la acest nivel cu golful venei jugulare interne.

In compartimentul antero-intern care este cel mai strîmt şi mai alungit se găseşte sinusul venos pietros inferior şi nervul

gloso-faringian.

In compartimentul mijlociu, cuprins între cele două bandelete ale ligamentului jugular se găsesc nervii pneumogastric spinal, şi artera meningee posterioara.

La nivelul găurii rupte posterioare pe traiectul nervului gloso-faringian se găsesc cei doi ganglioni : al lui Andersch care este cel mai dezvoltat şi al lui Ehrenritter mai puţin aparent (fig.36).

Fig.36 bis

Spaţiul perifaringian (secţiune orizontala).

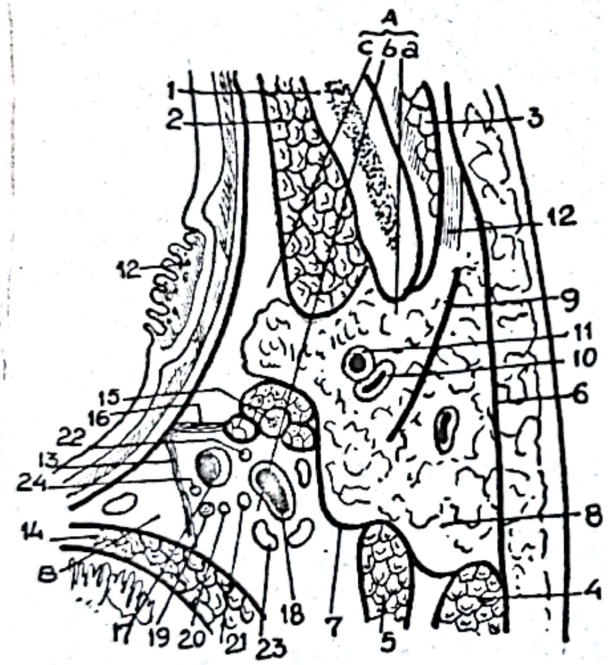

A- spaţiul latero-faringian cu a. loja glandulară, b.spaţiul retrostilian, c.spaţiul pre-stilian.

B- spaţiul retrofaringian.

1- ramura ridicătoare a mandibulei
2- M.pterigoidian intern
3- M.maseter
4- M.sterno-cleido-mastoidian
5- burta posterioară a digastric.
6- aponevroza parotidiană superf.
7- aponevroza paritidiană prof.
8- glanda parotidă
9-N.facial
10-vena jugulară externă
11-artera carotidă externă
12-faringele cu amigdala palatină
13- septul sagital
14-aponevroza prevertebrală
15-apofiza stiloidă cu buchetul stilian
16-aripioara faringiană
17-artera carotidă internă
18-vena jugulară internă
19-gl.simpatic cervical sup.
20-nervul vag
21-nervul spinal
22-nervul hipoglos
23-ganglioni limfatici
24-nervul gloso-faringian

Dedesubtul craniului nervul gloso-faringian coboară prin loja retro-stiliană avînd raporte cu organele din acest spaţiu: carotida internă, vena jugulară internă, nervul pneumogastric, spinal, marele hipoglos şi simpaticul cervical (fig.36 bis, 37, 38).

In partea superioară a acestei loje nervul gloso-faringian

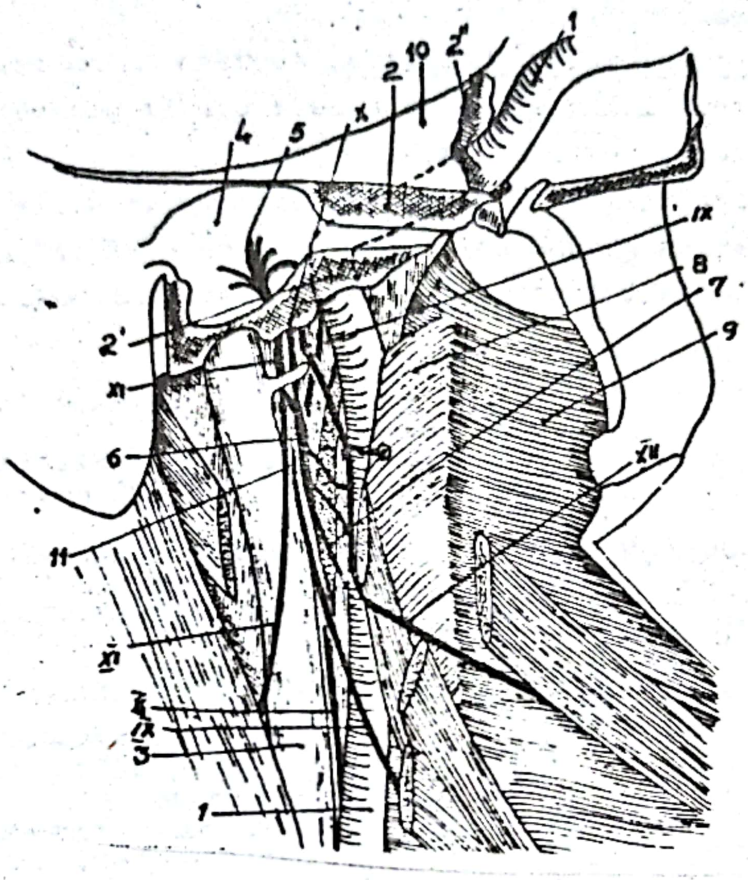

Fig. 37. Spaţiul retro-stilian (vedere anterioară)

1- artera carotidă internă
2- canalul carotidian
2' orificiul inferior
2" orificiul superior
3- vena jugulară internă
4- casa timpanului
5- nervul lui Jacobson
6- ganglionul plexiform
7- nervul laringeu superior
8- aripioara laterală a faringelui
9- faringele
10- stînca temporalului
11- ganglionul simpatic cervical superior

se găseşte situat îndărătul carotidei interne, după care îndreptîndu-se în jos şi înainte înconjură carotida internă trecînd în afara ei şi înaintea nervului vag (fig.37, 38).

La 1o cm sub baza craniului glosо-faringianul se îndreaptă direct înainte, îndepărtîndu-se din ce în ce mai mult de organele din loja retro-stiliană. El se găseşte situat între muşchiul stilo-faringian şi constrictorul superior al faringelui care se găsesc

înăuntrul lui şi stilo-glosul care se găseşte în afara lui.

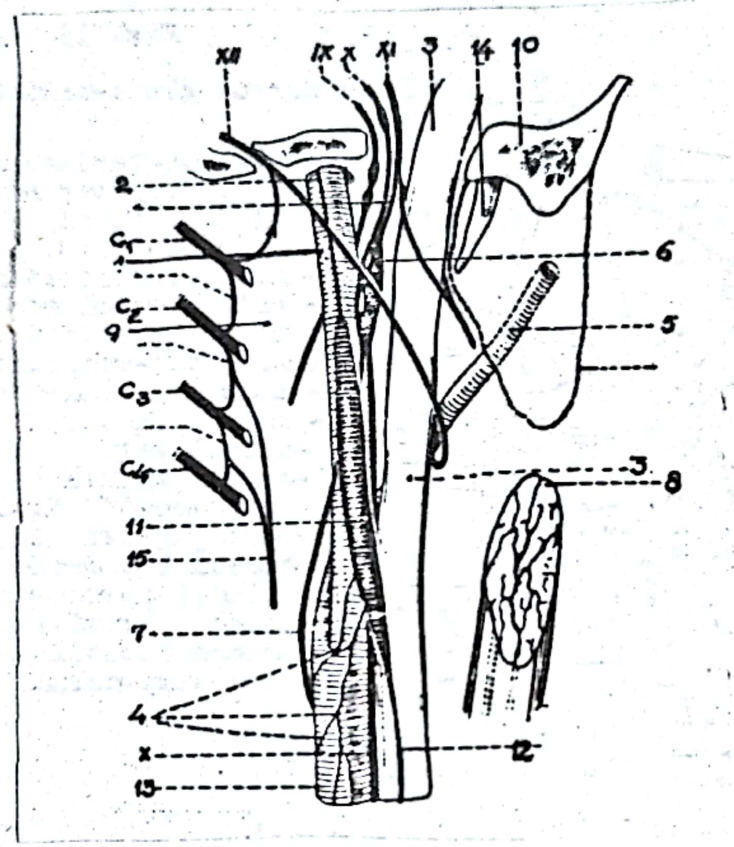

Fig. 38. Spaţiul retro-stilian (vedere posterioară)

1- artera carotidă internă
2- nervul carotidian
3- vena jugulară internă
4- plexul simpatic peri-carotidian
5- artera carotidă externă
6- ganglionul plexiform
7- nervul laringeu superior
8- M.sterno-cleido-mastoidian (secţionat)
9- faringele
10-stînca temporalului
11-ganglionul simpatic cervical superior
12-lanţul simpatic cervical
13-artera carotidă comună
14-apofiza stiloidă
15-ramul descendent din plexul cervical profund pt.ansa hipoglosului

Trecînd apoi printre cele două fascicule lingual şi subhioidian ale constrictorului superior al faringelui, ajunge la baza limbii, unde se împarte într-un buchet de ramuri terminale îndărătul

V-ului lingual(fig.39).

Fig. 39

Nervul gloso-faringian

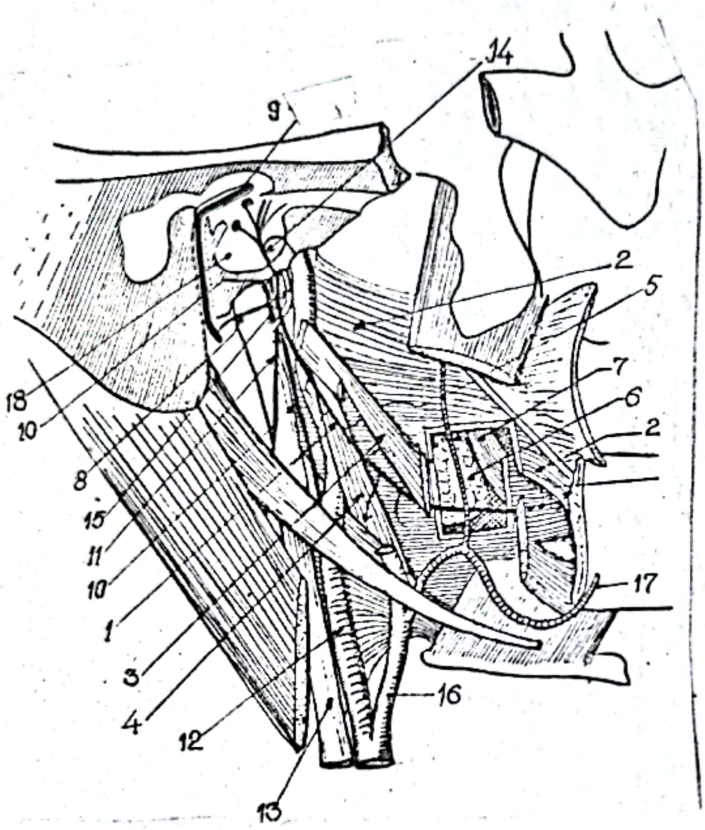

1- N.gloso-faringian
2- M.constrictor superior al faringelui
3- M. stilo-glos
4- M.stilo-faringian
5- art.palatină ascendentă
6- amigdala palatină
7- M. gloso-stafilin
8- ansa lui Henle
9- nervul facial
10-nervul vag
11-nervul spinal
12-art.carotidă internă
13-vena jugulară internă
14-nervul lui Jacobson
15-sinusul pietros inferior
16-artera carotidă externă
17-artera facială
18-casa timpanului

Ramuri colaterale

In cursul traiectului său nervul gloso-faringian dă naştere la următoarele ramuri colaterale : nervul lui Jacobson, nervul stilo-faringianului, nervul stilo-glosului, ramuri carotidiene, ramuri faringiene şi ramuri amigdaliene (fig.36).

1. Nervul lui Jacobson sau nervul timpanic (fig.36) se desprinde de pe faţa externă a ganglionului lui Andersch, după care, îndreptîndu-se în afară, pătrunde în orificiul inferior al canalului timpanic, care se găseşte pe creasta osoasa care separă fosa jugulară de gaura carotidiană. După ce străbate canalul timpanic, trecînd prin orificiul lui superior ajunge în casa timpanului, pe peretele intern al acesteia, dedesubtul promontorului. Urcă apoi pe promontoriu, unde se împarte în 6 ramuri :

- două ramuri posterioare destinate mucoasei care înconjură fereastra ovală şi rotundă (fig.36) ;

- două ramuri anterioare : unul tubar pentru mucoasa trompei lui Eustache şi altul numit nervul carotico-timpanic care merge să se anastomozeze cu plexul simpatic pericarotidian (fig.36);

- două ramuri superioare : marele şi micul nerv pietros profund .

Aceste două ramuri după ce ies din casa timpanului, străbătînd peretele ei superior, se comportă în felul urmator :

- marele nerv pietros se anastomozează cu marele nerv pietros superficial din facial şi formează nervul vidian, care se termină în ganglionul sfeno-palatin (fig.36);

- micul nerv pietros profund se anastomozează cu micul nerv pietros superficial, care merge la ganglionul otic în care se termina (fig.36).

2. Ramurile carotidiene sînt în general în număr de două şi ele coboară pe carotida internă, contribuind să formeze împreuna cu ramuri din pneumogastric şi din simpaticul cervical plexul intercarotidian care inervează sinusul carotidian şi glanda intercarotidiană.

3. Ramurile faringiene în număr de două sau trei, îndreptîndu-se înăuntru se anastomozează pe peretele lateral al faringelui cu ramuri din pneumogastric şi simpaticul cervical, cu care formează plexul faringian, din care pornesc filete care vor inerva muşchii, mucoasa şi vasele faringelui (fig.36).

4. Ramuri amigdaliene se desprind din gloso-faringian în vecinătatea amigdalei şi ele formează, anastomozîndu-se pe faţa externa a acesteia plexul amigdalian al lui Andersch, din care pornesc filete care vor inerva mucoasa amigdalei palatine şi cea de la nivelul pilierilor vâluiui palatin (fig.36).

5. Nervul stilo-faringianului inervează muşchiul cu acelaşi nume, abordîndu-l pe faţa lui externă (fig.36).

6. Nervul stilo-glosului inervează muşchiul stilo-glos pe care-l abordează pe faţa lui profundă (fig.36).

Ramuri terminale

Ajuns la baza limbei nervul gloso-faringian se împarte în numeroase ramuri terminale (fig.36), care se anastomozează împre-

jurul găurii carbe cu cele din nervul opus, formînd plexul coronar al găurii carbe al lui Valentin.

Din acest plex pornesc trei feluri de fibre :

1- fibre simpatice, ajunse pe traiectul nervului prin anastomoza lui cu simpaticul cervical şi care merg să inerveze secretor glandele mucoasei linguale şi produc vasomotricitatea la acest nivel;

2- fibre ale sensibilităţii generale, care se termină formînd arborizaţii în epiteliul pavimentos al mucoasei linguale din spatele V-alui lingual;

3- fibre ale sensibilităţii speciale sau fibre gustative, care se termină la nivelul corpusculilor gustativi pentru a recepţiona impresiile de gust de la acest nivel.

Anastomoze. Nervul gloso-faringian se anastomozează cu trigemenul, facialul, pneumogastricul şi cu simpaticul cervical. Cu nervul facial se anastomozează prin ansa lui Haller, care se formeaza imediat sub baza craniului, pe faţa antero-externă a venei jugulare interne.

X. NERVUL PNEUMOGASTRIC

Nervul pneumogastric sau nervul vag este un nerv complet format din fibre senzitive, motorii, parasimpatice, care se distribuie laringelui şi la toate organele toracelui şi abdomenului.

Originea reală a fibrelor motorii se găseşte în porţiunea mijlocie a nucleului ambigu din bulb (fig.40).

Originea reală a fibrelor senzitive se găseşte în doi ganglioni nervoşi situaţi pe traiectul nervului : ganglionul jugular şi ganglionul plexiform (fig.40).

Ganglionul jugular este situat la nivelul găurii rupte posterioare, pe cînd ganglionul plexiform se găseşte situat imediat sub baza craniului. El este mai voluminos ca cel jugular, este fuziform şi are o lungime de 1-2 cm (fig.40).

Celulele nervoase care intră în constituţia acestor ganglioni sînt la fel cu cele care se găsesc în ganglionii spinali.

Prelungirea lor unică se împarte în două ramuri divergente:

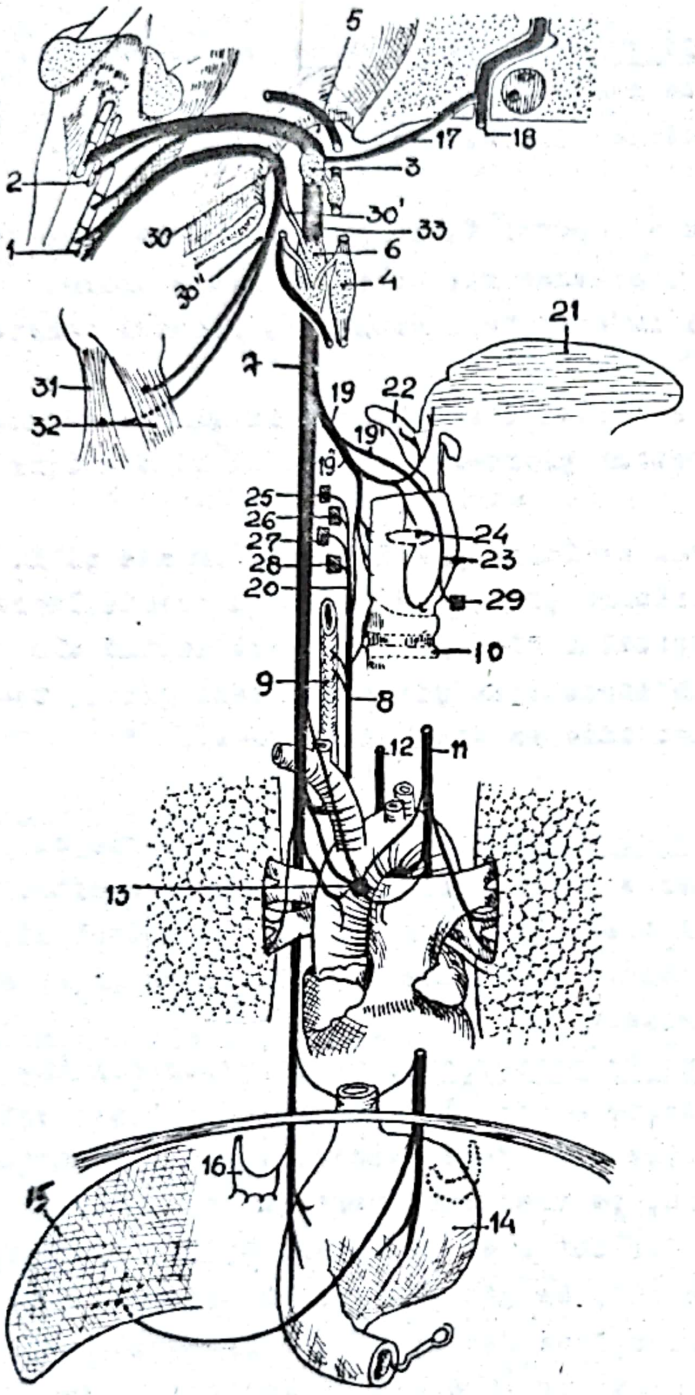

Fig.40

Nervul pneumogastric şi spinalul.

1- nucleul ambigu (originea reală a fibrelor motorii)
2- nucleul fasc.solitar
3- ganglionul jugular
4.gl.simpatic cervical sup.
5- gaura rupta post.
6.ganglionul plexiform
7- N.vag drept
8- N.recurent drept
9- esofagul
10-traheea
11-N.vag stîng
12-N.recurent stîng
13-plexul cardiac anterior
14-stomacul
15-ficatul
16-gl.semilunar drept
17-ram anastomotic cu facial.
18-N.facial
19-N.laringeu superior cu
19'ramul superior
19"ramul inferior
20-ansa lui Galien
21-limba
22-epigleta
23-laringe
24-glota
25-M.crico-aritenoidian post.
26-M.ari-aritenoidian
27-M.crico-aritenoidian lat.
28-M.tiro-aritenoidian
29-M.crico-tiroidian
30-N.spinal cu
30'ramul intern
30"ramul extern
31-M.trapez
32-M.sterno-cleido-mastoidian
33-N.gloso-faringian

una periferică care reprezintă prelungirea lor protoplasmatică şi care va strînge impresiunile senzitive din teritoriul senzitiv al nervului şi una centrală care reprezintă axonul şi care pătrunde în nevrax prin şanţul colateral posterior al bulbului şi se termina în nucleul fasciculului solitar (fig.4o).

Originea reală a fibrelor parasimpatice se găseşte în nucleul dorsal al vagului sau nucleul cardio-pneumo-enteric, situat sub planşeul ventriculului IV cerebral, la nivelul aripei cenuşii.

De la acest nucleu vor porni fibre parasimpatice care vor merge pe traiectul nervului pneumogastric ca să inerveze inima, plămînii, esofagul (cele 2/3 inferioare), stomacul, ficatul, pancreasul şi intestinul.

Originea aparentă a nervului se găseşte în şanţul colateral posterior al bulbului, dedesubtul gloso-faringianului şi deasupra spinalului (fig.16).

De la origine nervul se îndreaptă înainte, în sus şi în afară spre gaura ruptă posterioară prin care iese din craniu, împreună cu gloso-faringianul şi spinalul (fig.38, 39, 40). Ieşind din craniu nervul devine vertical descendent şi traversează gîtul, toracele, şi pătrunde în abdomen unde se termină (fig.40).

Raporte

In etajul posterior al craniului vagul are raporte cu gloso-faringianul, cu care merge paralel şi care se găseşte situat deasupra şi înăuntrul lui. El trece între tuberculul occipital şi lobulul pneumogastric, traversează arahnoida şi dura-mater şi se angajează în gaura ruptă posterioară.

La nivelul găurii rupte posterioare pneumogastricul însoţit de nervul spinal se găseşte situat în compartimentul mijlociu al acestui orificiu, adică între cele două fascicule ale ligamentului jugular. In acest orificiu, pe traiectul nervului se găseşte ganglionul jugular (fig.40), iar între el şi nervul spinal, care se găseşte îndărătul şi în afara lui, se găseşte artera meningee posterioară. Prin intermediul celor două fascicule ale ligamentului jugular, pneumogastricul vine în raport în afară şi îndărăt cu golful venei jugulare interne, iar înainte şi înăuntru, cu nervul glosofaringian şi cu sinusul venos pietros inferior.

Imediat dedesubtul bazei craniului nervul pneumogastric se găseşte în loja retro-stiliană a spaţiului maxilo-vertebro-faringian (fig.36 bis). In această lojă pneumogastricul coboară în unghiul diedru posterior dintre artera carotidă internă şi vena jugulară

internă (fig.38). El mai are raporturi foarte apropiate cu ceilalţi nervi care se găsesc în această lojă : gloso-faringianul, spinalul, hipoglosul şi simpaticul cervical(fig.36 bis, 37,38). In această porţiune pe traiectul nervului se găseşte ganglionul plexiform (fig.38, 39). Ajuns la nivelul gîtului, nervul străbate regiunea carotidiană. El coboară împreună cu artera carotidă internă şi apoi cu carotida primitivă care se găsesc situate intern, cu jugulara internă situată extern, el găsindu-se în unghiul diedru posterior dintre aceste vase. Toate aceste organe formează pachetul vasculo-nervos al gîtului şi se găsesc situate într-un manşon aponevrotic cilindric numit teaca vasculară a gîtului. Un sept sagital separă artera carotidă de vena jugulară internă, numit septul lui Langenbek. Acest sept se dedublează în partea lui posterioară, înglobînd între ramurile lui de bifurcaţie nervul pneumogastric. Ajuns la baza gîtului şi apoi în torace raporturile pneumogastricului sînt diferite la dreapta şi la stînga. La dreapta se găseşte în unghiul diedru posterior jugulo-carotidian pentru a încrucişa faţa externă a carotidei primitive, aproape de originea ei şi apoi trece între artera subclaviculară şi vena subclaviculară.La acest nivel, nervul dă, pe sub artera subclaviculară, unul din cele mai importante dintre ramurile lui colaterale, nervul recurent drept, care înconjoară artera subclaviculară (fig.4o,41,42).Intrînd în torace, nervul pneumogastric drept încrucişează de sus în jos şi dinainte înapoi faţa externă a trunchiului arterial brahio-cefalic, coboară apoi pe faţa dreaptă a traheii, înăuntrul marii vene azigos şi apoi trece îndărătul bronhiei drepte, unde dă ramuri pentru plexul pulmonar(fig.4o)

Dedesubtul pedicululuı pulmonar, nervul coboară mai întîi pe latura dreaptă şi apoi pe faţa posterioară a esofagului.

In partea stîngă nervul pneumogastric nu intră în contact cu artera subclaviculară. El coboară pînă la nivelul crosei aortei, de-a lungul feţei externe a arterei carotide primitive stîngi.Trece apoi pe faţa antero-externă a porţiunii orizontale a crosei aortei, pe sub care dă recurentul stîng (fig.41, 43) şi coborînd în jos şi înapoi ajunge pe faţa posterioară a pedicululuı pulmonar stîng (fig.4o), unde dă ramuri care vor merge să formeze plexul pulmonar

respectiv. Dedesubtul pediculului pulmonar nervul coboară mai întîi

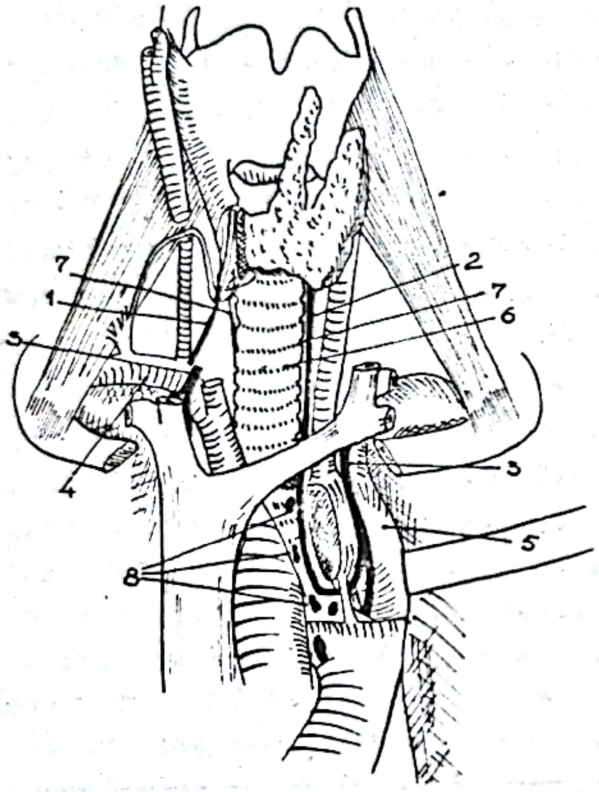

Fig.41. Nervii recurenţi

1- N.recurent drept
2- N.recurent stîng
3- N.vag
4- artera subclaviculara dr.
5- crosa aortei
6- traheea
7- esofagul
8- gl.recurenţiali

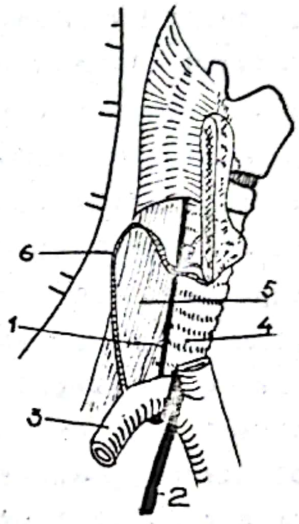

Fig.42

Nervul recurent drept (profil)

1- N.recurent drept
2- N.vag
3- artera subclaviculară
4- traheea
5- esofagul
6- art.tiroidiana inf.

pe latura stîngă şi apoi pe faţa anterioară a esofagului, formînd împreună cu cel drept un plex periesofagian. Dedesubtul acestui plex periesofagian se formează din nou cîte un trunchi nervos, care va trece cu esofagul, prin orificiul esofagian al diafragmului, în cavitatea abdominală.

In cavitatea abdominală, pneumogastricul stîng se găseşte aplicat pe faţa anterioară a esofagului şi se termină dînd mai multe filete gastrice pe faţa anterioară a stomacului, paralele cu

mica curbură şi cîteva filete hepatice (fig.4o).

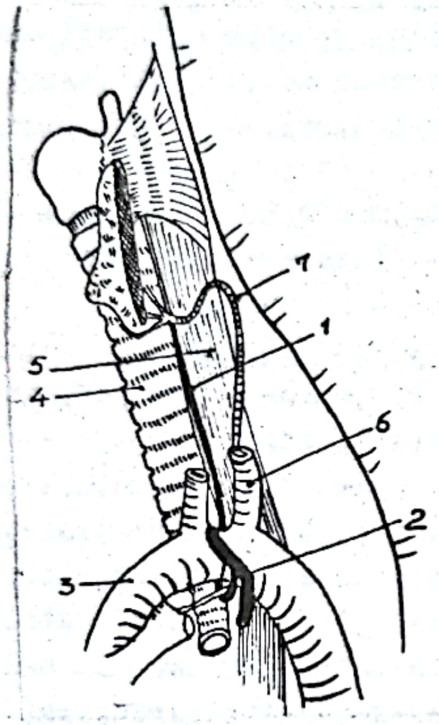

Fig.43

Nervul recurent stîng (profil)

1- N.recurent stîng
2- N.vag
3- crosa aortei
4- traheea
5- esofagul
6- artera subclaviculară
7- artera tiroidiană inferioară

Pneumogastricul drept coboară pe faţa anterioară a esofagului abdominal şi se termină luînd parte la formarea plexului solar, ajungînd în unghiul intern al ganglionului semilunar din dreapta (fig.4o).

Din nervul pneumogastric se desprind mai multe ramuri colaterale cervicale şi toracale. Din porţiunea lui cervicală se desprind următoarele ramuri colaterale: un ram meningeal, ramuri carotidiene, ramuri faringiene, ramuri cardiace superioare, ramul anastomotic al rosei jugulare, nervul laringeu superior.

1. Ramul meningeal este un filet subţire care se desprinde de la nivelul ganglionului jugular, la nivelul găurii rupte posterioare şi care va inerva dura-mater de la nivelul etajului posterior şi pereţii sinusului venos lateral.

2. Ramurile faringiene în număr de 2 sau 3, după ce se desprind din pneumogastric de la nivelul ganglionului plexiform, trec înaintea arterei carotide primitive şi merg să se anastomozeze la nivelul pereţilor laterali ai faringelui cu filete din gloso-

faringian şi simpaticul cervical, formînd plexul faringian, care inervează motor, senzitiv şi secretor faringele.

3. Ramuri carotidiene care se desprind de la nivelul ganglionului plexiform, din nervul laringeu superior (fig.4o) sau din ramurile faringiene. Ele formează împreună cu filetele carotidiene din gloso-faringian şi din simpaticul cervical plexul nervos intercarotidian.

4. Ramuri cardiace superioare în număr de 2 sau 3 coboară de-a lungul arterei carotide primitive şi merg să formeze plexul cardiac anterior.

5. Ramul anastomotic al fosei jugulare (Cruveilhier) porneşte de la nivelul ganglionului jugular şi pătrunde în apeductul lui Fallope unde se anastomozează cu facialul (fig.4o).

6. Nervul laringeu superior ia naştere din extremitatea inferioară a ganglionului plexiform (fig.4o), după care se îndreaptă în jos, înainte şi înăuntru spre peretele lateral al faringelui, trecînd înăuntrul arterei carotide interne şi apoi a celei externe, la nivelul unde din aceasta din urmă se desprinde artera linguală şi se împarte în două ramuri - unul superior şi altul inferior (fig. 4o). Ramul superior trece dedesubtul cornului mare al osului hioid, între acesta şi marginea superioară a cartilajului tiroid, stînd pe membrana tiro-hioidiană şi fiind acoperit de muşchiul tiro-hioidian. Perforează apoi membrana tiro-hioidiană şi se împarte în mai multe filete care vor inerva mucoasa etajului supraglotic şi mucoasa faringelui de pe faţa posterioară a laringelui (fig.4o). Unul din aceste ultime filete se va anastomoza sub mucoasa faringelui cu un filet din nervul recurent formînd ansa anastomotică a lui Galien.

Ramul inferior coborînd pe constrictorul inferior al faringelui va merge să inerveze muşchiul crico-tiroidian (fig.4o).

Din porţiunea toracică a pneumogastricului se desprind ramuri cardiace inferioare, nervul recurent, ramuri pulmonare şi esofagiene.

1. Nervul recurent sau laringeu inferior are origine, traiect şi raporturi diferite la dreapta şi la stînga.

Nervul recurent drept se desprinde din pneumogastric înaintea arterei subclaviculare drepte. El înconjoară apoi această

arteră, trecînd mai întîi dedesubtul ei şi apoi îndărătul ei după care urcă oblic în sus şi înăuntru în unghiul diedru dintre trahee şi esofag pînă la laringe (fig.4o, 41, 42).

Nervul recurent stîng se desprinde din pneumogastricul stîng la nivelul feţei inferioare a crosei aortei. El trece apoi pe dedesubtul şi apoi îndărătul porţiunii orizontale a crosei aortei şi apoi urcă vertical, pe faţa anterioară a esofagului care depăşeşte spre stînga traheea, pînă ajunge la laringe (fig.4o,41,43). In porţiunea lor ascendentă, nervii recurenţi sînt conţinuţi în teaca viscerală şi au raporte cu ganglionii limfatici recurenţiali. Ajunşi la baza lobilor tiroidieni respectivi ei se încrucişează cu arterele tiroidiene inferioare respective. Pătrund apoi, sub constrictorul inferior al faringelui şi ajung sub mucoasa care acoperă şanţurile laringo-faringiene. Ei se termină dînd ramuri pentru toţi muşchii laringelui, în afară de muşchiul crico-tiroidian; un ram anastomotic pentru laringeul superior cu care formează ansa lui Galien (fig.4o) şi ramuri senzitive pentru mucoasa etajului subglotic.

In cursul traiectului lor, din nervii recurenţi se desprind următoarele ramuri colaterale : cardiace mijlocii, care vor merge să formeze plexul cardiac posterior, ramuri traheene, esofagiene şi faringiene pentru constrictorul inferior.

2. Ramuri cardiace inferioare care merg să formeze plexul cardiac posterior (fig.4o).

3. Ramuri pulmonare anterioare şi posterioare care merg să ia parte la formarea plexului pulmonar (fig.4o).

4. Ramuri esofagiene care vor lua parte la inervaţia celor 2/3 inferioare ale esofagului (fig.4o).

Anastomoze. Nervul pneumogastric este anastomozat cu pneumogastricul de partea opusă; cu ramura internă a spinalului, care se uneşte cu el la nivelul extremităţii superioare a ganglionului plexiform; cu gloso-faringianul, marele hipoglos, racialul şi simpaticul cervical (fig.4o).

XI. NERVUL SPINAL

Nervul spinal sau nervul accesor al lui Willis este un nerv exclusiv motor .

El are o dublă origine reală : una în partea superioară a măduvei cervicale, este spinalul medular ; alta în bulb, este spinalul bulbar (fig.4o). Spinalul medular este considerat ca un nerv rahidian, atît prin originea lui, cît şi prin distribuţia lui deoarece inervează muşchii sterno-cleido-mastoidian şi trapez. Spinalul bulbar este considerat ca o rădăcină aberantă a pneumogastricului. Spinalul medular ia naştere din celulele grupului antero-extern al cornului anterior al măduvei, între primul mielomer cervical şi cel de al V-lea. Axonii acestor celule se îndreaptă mai întîi orizontal în afară şi înapoi şi după un scurt traiect ei se cudează în unghi drept, devenind vertical ascendenţi, după care se cudează din nou în unghi drept, îndreptîndu-se orizontal în afară şi înapoi, pentru a ieşi din grosimea măduvei la nivelul cordoanelor laterale, la 2-3 mm înaintea originii aparente a rădăcinilor posterioare a nervilor rahidieni. In total aceşti cilindraxoni au un traiect în baionetă sau în Z.

Spinalul bulbar îşi are originea reală în porţiunea inferioară a nucleului ambiguu (fig.4o).
Originea aparentă a rădăcinii bulbare se găseşte la nivelul şanţului colateral posterior al bulbului, dedesubtul rădăcinilor pneumogastricului (fig.16). Rădăcina medulară a spinalului urcă în canalul rahidian, pătrunde apoi în craniu prin gaura occipitală şi se uneşte cu rădăcina bulbară în apropierea găurii rupte posterioare. După fuzionarea celor două rădăcini, spinalul format se îndreaptă în afara, înainte şi în sus, traverseaza gaura ruptă posterioară (fig. 4o) şi dedesubtul acesteia se împarte în cele două ramuri terminale: una internă care reprezintă spinalul bulbar şi care merge la ganglionul plexiform al vagului; şi una externă care merge să inerveze sterno-cleido-mastoidianul şi trapezul (fig.4o) şi reprezintă spinalul medular.

In canalul rahidian rădăcina medulară a spinalului se gă-

este situată în spaţiul subarahnoidian, îndărătul ligamentului dinţat şi înaintea rădăcinilor posterioare a nervilor rahidieni.

La nivelul găurii occipitale nervul spinal încrucişează marginea superioară a ligamentului dinţat şi apoi faţa posterioară a arterei vertebrale. La acest nivel cele două rădăcini ale spinalului sînt în raport cu arterele cerebeloase posterioară şi inferioară.

In cutia craniană spinalul se găseşte în afara şi dedesubtul pneumogastricului avînd aceleaşi rapoarte ca şi acesta cu pereţii cutiei craniene, cerebelul şi meningele.

In gaura ruptă posterioară el trece împreună cu pneumogastricul prin loja mijlocie a acesteia, împreună cu artera meningee posterioară.

Nervul spinal imediat după ce iese din craniu prin gaura ruptă posterioară se împarte în două ramuri terminale :

- una internă care se anastomozează cu pneumogastricul la nivelul polului superior al ganglionului plexiform (fig.4c);
- una externă care va merge să inerveze muşchiul sterno-cleido-mastoidian şi trapez (fig.4c).

Ramura externă se găseşte în loja retro-stiliană, unde se îndreaptă oblic în jos, în afară şi înapoi, încrucişînd fie faţa anterioară a venei jugulare interne (75%) (fig.36 bis, 37), fie faţa ei posterioară. Trece înapoia muşchiului stilo-hioidian şi digastric şi abordează faţa profundă a sterno-cleido-mastoidianului, cam la 4 cm dedesubtul apofizei mastoide (fig.44).

Incrucişează apoi de sus în jos şi dinainte îndărăt scobitura supraclaviculară şi pătrunde pe faţa profundă a muşchiului trapez, cam la 2-3 cm deasupra claviculei, terminîndu-se în acest muşchi, pe care îl inervează (fig.44).

Nervul spinal se anastomozează cu nervul pneumogastric prin ramura lui internă (fig.4c) şi cu ramuri din plexul cervical în grosimea sterno-cleido-mastoidianului sau trapezului (fig.44).

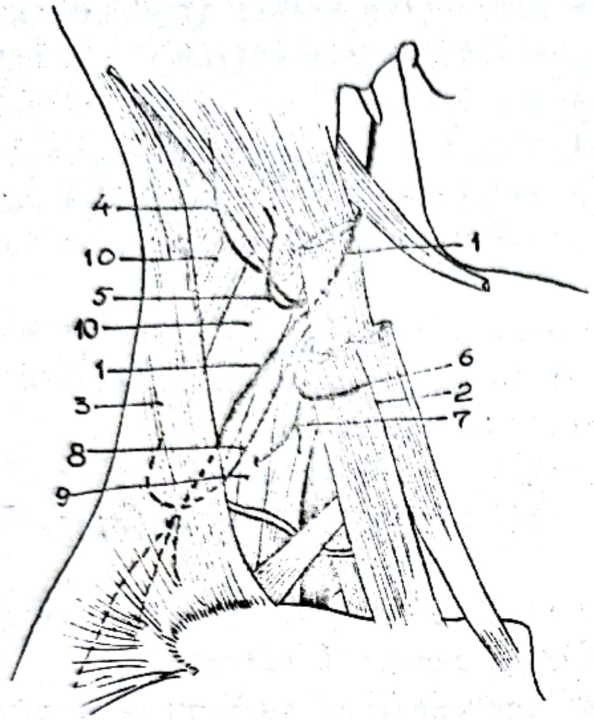

Fig.44

Ramul extern al nervului spinal.

1- ramul extern al n.spinal
2- M.sterno-cleido-mastoidian
3- M.trapez
4- ramul mastoidian (din plexul cervical superf).
5- ramul auricular
6- ramul cervical transv.
7- N.angularului şi romboidului
8- ramul muşchiului trapez (din plexul cervical)
9- M.angular
10- M.splenius

XII. NERVUL HIPOGLOS

Este un nerv motor care inervează muşchii limbii.

Originea reală se găseşte în nucleul hipoglosului din bulb situat la nivelul aripei albe interne, a planşeului ventriculului IV cerebral (fig45).

Originea aparentă este în şanţul preolivar, din care nervul iese prin 10 sau 12 firlete radiculare (fig.16). Aceste firlete se îndreaptă înainte şi în afară, şi înmănunchindu-se formează trunchiul nervului, care se angajează în gaura condiliană anterioară (fig.45), prin care iese din craniu, ajungînd în loja retro-stiliană (fig.36, 37,38). Indreptîndu-se apoi în jos şi înainte, trece printre elementele pachetului vasculo-nervos jugulo-carotidian (fig.37, 45), după care traversează regiunea suprahioidiană şi apoi trecînd sub muşchiul stilo-hioidian se împarte în ramurile lui terminale, care vor inerva muşchii limbii (fig.45).

Raporte. In etajul posterior al craniului, nervul hipoglos

Fig.45

Nervul hipoglos

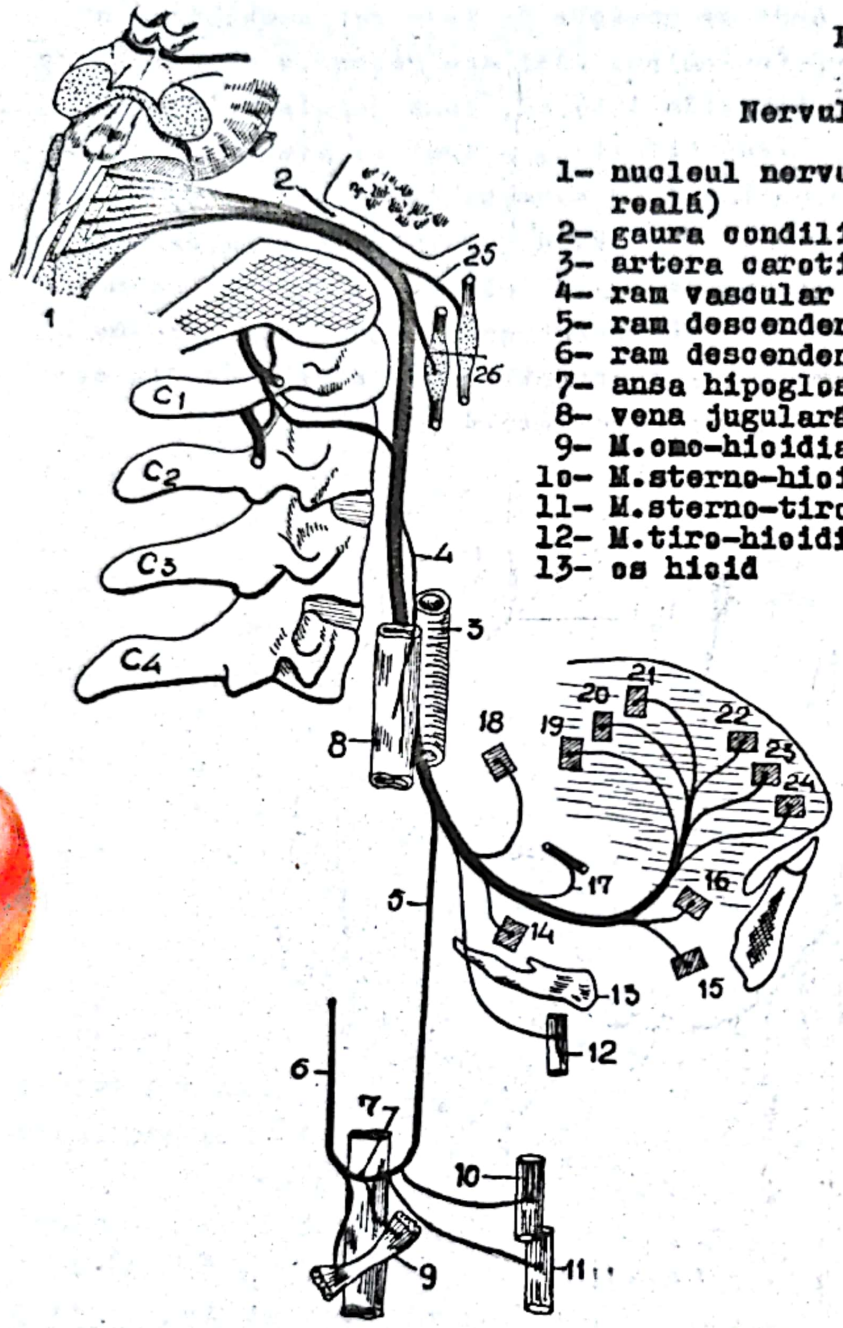

1- nucleul nervului hipoglos (originea reală)
2- gaura condiliană anterioară
3- artera carotidă internă
4- ram vascular
5- ram descendent al hipoglosului
6- ram descendent din plexul cervical
7- ansa hipoglosului
8- vena jugulară internă
9- M.omo-hioidian
10- M.sterno-hioidian
11- M.sterno-tiroidian
12- M.tiro-hioidian
13- os hioid
14- M.hioglos
15- M.genio-hioidian
16- M.geniogloss
17- anastomoza cu ling.
18- M.stilo-glos
19- M.palato-glos
20- M.faringo-glos
21- M.amigdalo-glos
22- M.lingual sup.
23- M.lingual inf.
24. M.transvers
25- anast.cu gl.simp.sup.
26- anastomoza cu ganglionul plexiform

încrucişează artera vertebrală, care trece dedesubtul lui şi artera cerebeloasă inferioară, care este îndărătul lui. Străbate apoi arahnoida şi dura mater şi se angajează în canalul condilian anterior, unde este întovărăşit de artera meningee posterioară, ram terminal al arterei faringiene ascendente şi de vena condiliană anterioară. Ajunge

apoi la baza craniului, unde se găseşte în loja retro-stiliană a spaţiului maxilo-vertebro-faringian. Aici, are raporturi cu celelalte organe din acest spaţiu: carotida internă, vena jugulară internă şi nervii: pneumogastric, glosofaringian, spinal şi simpaticul cervical (fig.36 bis, 38). Coborînd prin această lojă, nervul îndreptîndu-se în jos şi înainte, trece între vena jugulară internă, care se găseşte în afara lui şi artera carotidă internă şi nervul pneumogastric, care se găsesc înăuntrul lui. Încrucişează apoi faţa externă a arterei carotide externe, puţin dedesubtul punctului unde din această arteră se desprinde artera occipitală (fig.46).

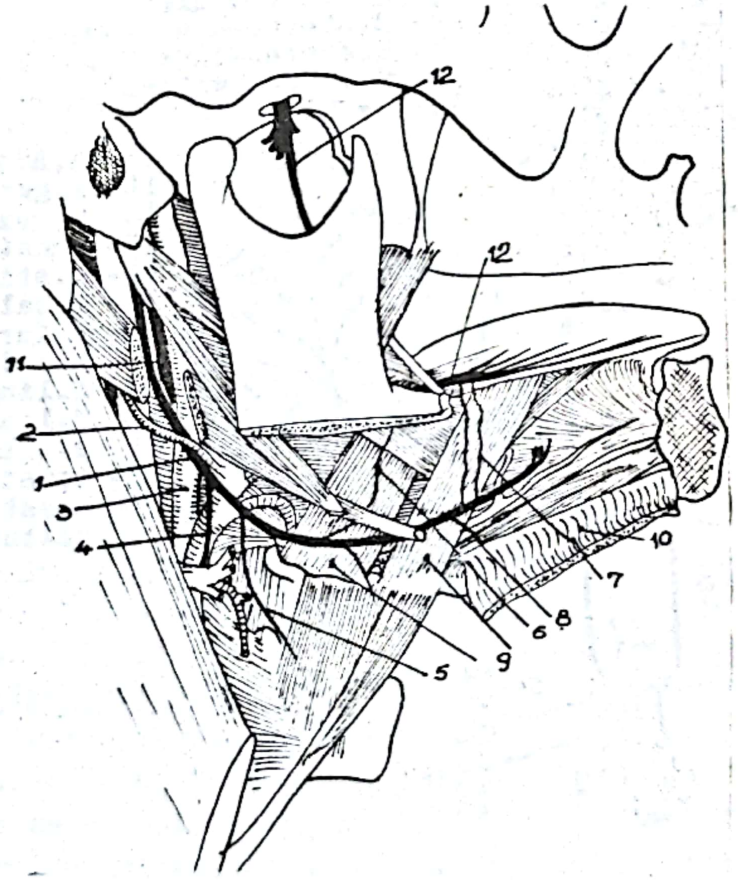

Fig.46. Nervul hipoglos

1- N.hipoglos
2- artera occipitală
3- artera carotidă externă
4- ramul descend.al hipoglos.
5- ramul m.tiro-hioidian
6- ramul M.stilo-glos
7- anastomoza cu lingualul
8- ramul m.genio-hioidian
9- M.hioglos
10-M.milo-hioidian
11-N.vag
12-N.lingual

Se îndreaptă apoi orizontal înainte, trecînd în regiunea suprahioidiană, unde străbate triunghiul lui Béclard, stînd pe mușchiul hioglos și apoi formează latura superioară a triunghiului lui Pirogoff. Se angajează apoi, împreună cu canalul lui Wharton, care se găsește deasupra lui, prin fanta dintre hioglos și milo-hioidian, ajungînd în loja sublinguală, unde se împarte în ramurile terminale (fig.46).

Ramuri colaterale. In cursul traiectului său din nervul hipoglos se desprind următoarele ramuri colaterale : un ram meningeal, ramuri vasculare, un ram descendent, nervul tiro-hioidianului, nervii hioglosului (fig.45, 46).

1. Ramul meningeal se desprinde din hipoglos la ieșirea acestuia din canalul condilian anterior, după care urcă prin acest canal, pe latura externă a nervului hipoglos și ajunge în craniu, unde va inerva dura-mater din vecinătate.

2- Ramuri vasculare se desprind la diverse nivele și se distribuie pereților carotidei și venei jugulare interne.

3. Ramul descendent se desprinde din nervul hipoglos la nivelul unde acesta încrucișează carotida externă și devine din vertical, orizontal.

Acest ram coboară apoi în unghiul diedru dintre carotidă și jugulara internă, pînă la nivelul unde tendonul intermediar al omo-hioidianului încrucișează aceste vase. Aici, el se anastomozează, înaintea venei jugulare interne, cu ramul descendent din plexul cervical profund, formînd ansa hipoglosului (fig.45, 46, 47).

Din ansa hipoglosului se desprind filete nervoase care vor inerva mușchii omo-hioidian, sterno-cleido-hioidian și sterno-tiroidian (fig.45, 46, 47). Nervii tiro-hioidianului, hioglosului, stiloglosului și genio-hioidianului inervează mușchii cu același nume.

Ramurile terminale ale nervului hipoglos iau naștere pe fața externă a mușchiului genio-glos și sînt destinate mușchilor limbii pe care îi inervează (fig.45, 46).

Anastomoze. Nervul marele hipoglos în cursul traiectului său se anastomozează cu următorii nervi : cu ganglionul cervical superior al marelui simpatic, cu pneumogastricul la nivelul ganglio-

nului plexiform (fig.45); cu nervul lingual, printr-o ansă nervoasă care se găseşte pe faţa externă a muşchiului hioglos şi cu plexul cervical profund.

Fig. 47

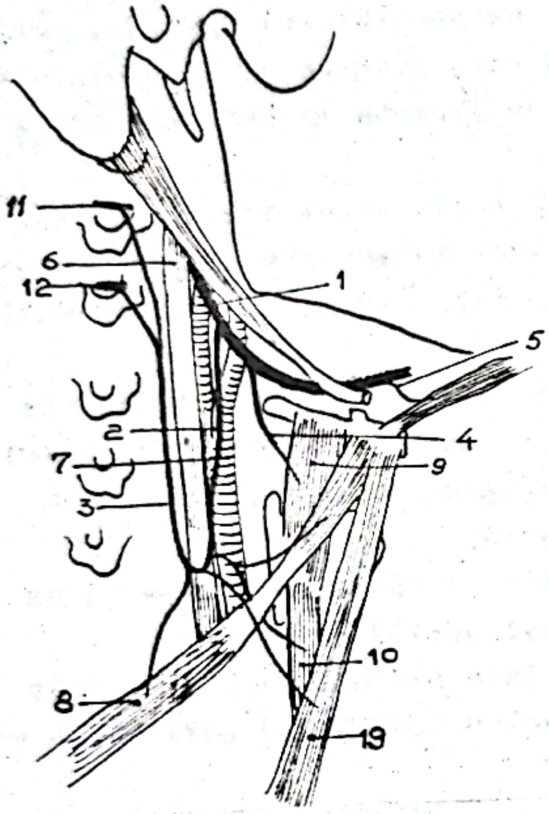

Ansa hipoglosului

1- N.hipoglos
2- ramul descendent al hipoglosului
3- ramul descendent din plexul cervical profund
4- ramul muşchiului tiro-hioidian plecat din hipoglos
5- ramul muşchiului geniohioidian plecat din hipoglos
6- vena jugulară internă
7- artera carotidă primitivă
8- M.omo-hioidian
9- M.tiro-hioidian
10-M.sterno-tiroidian
11-ramul ventral al nervului C.2
12-ramul ventral al nervului C.3
13-M.sterno-cleido-hioidian şi nervul vag (în unghiul posterior dintre cele două vase).

PLEXUL CERVICAL

Plexul cervical este format din anastomoza ramurilor anterioare a primilor patru perechi de nervi cervicali. Ramura anterioară a primului nerv cervical, trecînd în afara micului drept anterior al capului şi apoi îndreptîndu-se în jos se anastomozează cu ramura anterioară a celui de al doilea nerv cervical, formînd ansa atlasului (fig.48).

Ramura anterioară a celui de al doilea nerv cervical se îndreaptă în afară, pe apofiza transversă a axisului, trecînd îndărătul arterei vertebrale, după care ajunsă la vîrful acestei apofize se împarte într-un ram ascendent, care se anastomozează cu ramul anterior al

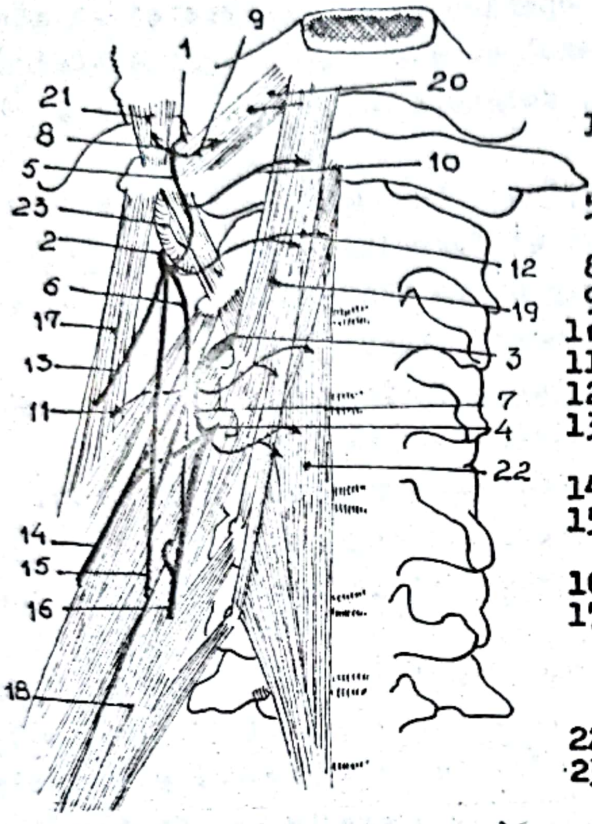

Fig. 48

Plexul cervical profund

1,2,3,4- ramurile ventrale ale nervilor C_1, C_2, C_3, C_4
5,6,7- prima, a doua şi a treia ansă
8- nervul muşchiului dr.lateral
9- nervul micului drept anterior
10- nervul marelui drept anterior
11- nervul angularului
12- nervul lungului gîtului
13- nervul sterno-cleido-mastoidianului
14- nervul trapezului
15- ramul descendent pt.ansa hipoglosului
16- nervul frenic
17, 18, 19, 20, 21- muşchii: angular, scalen, marele drept anterior, micul drept anterior, dreptul lateral
22- lungul gîtului
23- artera vertebrală

primului nerv cervical şi un ram descendent, care se uneşte cu ramul anterior al celui de al treilea nerv cervical, formînd ansa axisului (fig. 45, 47, 48).

Ramura anterioară a celui de al treilea nerv cervical, îndreptîndu-se în afară, trece îndărătul arterei vertebrale şi apoi se împarte într-un ram ascendent, care se anastomozează cu ramul descendent al celui de al doilea nerv cervical şi un ram descendent, care se anastomozează cu cel de al patrulea nerv cervical, formînd cea de a treia ansă cervicală (fig.48).

Ramura anterioară a celui de al patrulea nerv cervical se îndreaptă în afară, trece îndărătul arterei vertebrale şi ajunsă între muşchii intertransversari se împarte într-un ram ascendent, care se anastomozează cu cel de al treilea nerv cervical şi unul descendent, care se uneşte cu al cincilea nerv cervical, intrînd în constituţia plexului brahial (fig.48).

Astfel, plexul cervical este format din trei anse nervoase,

situate înaintea extremităţilor apofizelor transverse şi în afara muşchilor prevertebrali. Din plexul cervical se desprind trei feluri de ramuri: motorii sau profunde, cutanate sau superficiale şi anastomotice.

Ramurile motorii sau profunde în număr de zece se distribuie în special unor muşchi ai gîtului şi formează plexul cervical profund. Două dintre ele sînt interne şi se distribuie muşchilor marele drept anterior al capului şi lungul gîtului (fig.48).

Patru dintre ele sînt externe şi inervează muşchii : romboid, angular, trapez şi sterno-cleido-mastoidian (fig.48).

Două sînt ascendente şi inervează muşchii micul drept anterior al capului şi dreptul lateral al capului (fig.48).

Ultimile două sînt descendente şi se numesc nervul frenic şi ramul descendent (fig.48).

Ramul descendent se anastomozează cu ramul descendent din nervul hipoglos, cu care formează ansa hipoglosului (fig.45, 47), din care vor porni filete, care vor inerva toţi muşchii subhioidieni, în afară de muşchiul tiro-hioidian, care primeşte un ram special din nervul hipoglos (fig.45, 47).

Nervul frenic ia naştere printr-o rădăcină principală din al patrulea nerv cervical şi prin două rădăcini secundare din al treilea şi al cincilea nerv cervical. De la origine, el traversează gîtul, toracele şi se termină inervînd muşchiul diafragm (fig. 49).

La gît, nervul frenic coboară pe faţa anterioară a muşchiului scalen anterior, în teaca aponevrotică a acestuia, fiind întovărăşit de artera cervicală ascendentă, care urcă intern faţă de el. La intrarea în torace nervul frenic trece între vena şi artera subclaviculară respectivă, în afara anselor pneumogastricului şi a lui Vieussens.

In torace frenicul drept coboară pe faţa postero-externă a trunchiului arterial brahiocefalic şi apoi pe faţa externă a venei cave superioare. Trece apoi înaintea pedicululuui pulmonar drept şi coboară vertical pînă la diafragm, pe faţa dreaptă a pericardului. El abordează diafragmul pe latura antero-externă a venei cave inferioare (fig.49).

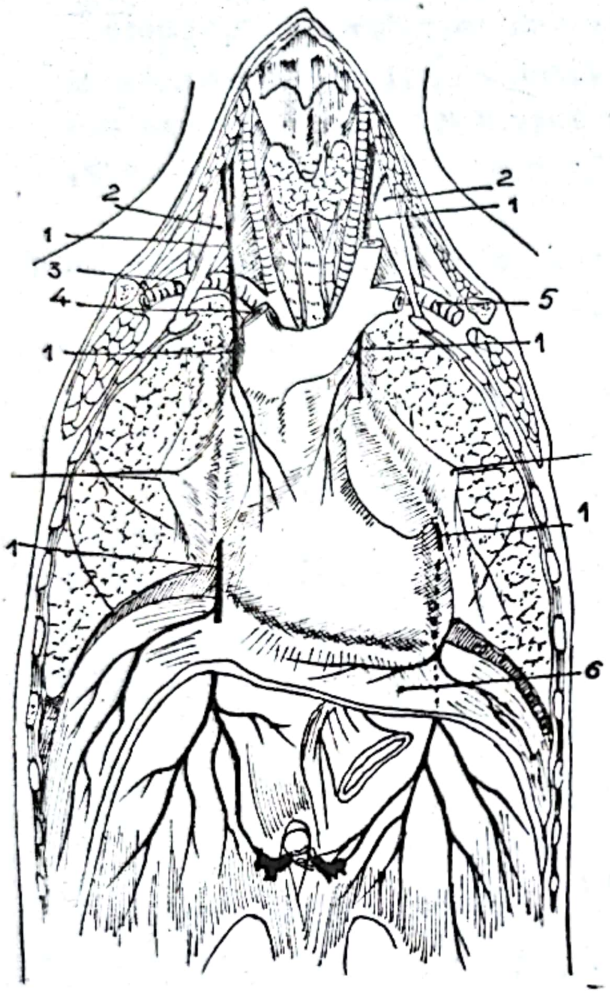

Fig.49
Nervii frenici (privire de ansamblu)

1- nervul frenic
2- muşchiul scalen anterior
3- artera subclaviculară dr.
4- tr.venos brahiocefalic dr.
5- artera subclaviculară stg.
6- diafragmul

Frenicul stîng, puţin mai lung ca cel drept, încrucişează faţa anterioară a porţiunii orizontale a crosei aortei, înaintea pneumogastricului, după care coboară pe faţa stîngă a pericardului, trecînd cam la 2 cm înaintea pedicululuj pulmonar stîng. Abordează apoi diafragmul, puţin înapoia vîrfului inimii (fig.49).

In tot traiectul lor intratoracic, nervii frenici au raporte imediate cu pleura, mai întîi cu domul pleural şi apoi cu pleura mediastinală şi sînt însoţiţi de vasele diafragmatice superioare.

In cursul traiectului lor la gît, nervii frenici nu dau nici un ram colateral. In torace din ei se desprind mai multe ramuri pentru pleură şi pericard.

Prin ramurile lor terminale nervii frenici inervează muşchiul diafragm.

Nervii frenici se anastomozează la intrarea în torace cu nervul mușchiului subclavicular și cu un rilet din ganglionul simpatic cervical inferior, cu care formează o ansă nervoasă situată sub artera subclaviculară și în afara ansei lui Vieussens, numită ansa frenicului.

Ramurile cutanate sau superficiale în număr de 5 formează plexul cervical superficial (fig.50).

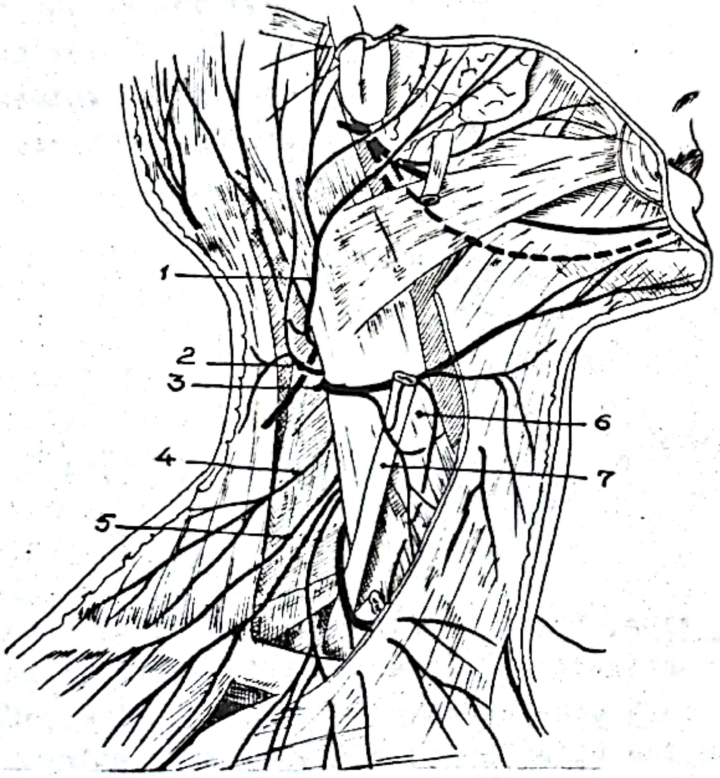

Fig.50. Ramurile plexului cervical superficial

1- ramul auricular
2- ramul mastoidian
3- ramul cervical transvers
4- ramul suprasacromial
5- ramul supraclavicular
6- M.sterno-cleido-mastoidian
7- vena jugulară externă

Două din aceste ramuri sînt ascendente :

a- ramul mastoidian care se distribuie pielii din regiunea mastoidiană ;

b- ramul auricular care se distribuie tegumentelor regiunii parotidiene şi pavilionului urechii (fig.50).

Două din aceste ramuri sînt descendente :

a- ramul supraclavicular ;

b- ramul supraacromial, care inervează tegumentele din regiunile respective (fig.5o).

Al cincilea ram se numeşte ramura transversă deoarece se îndreaptă transversal înăuntru, sub pielosul gîtului, pe care apoi îl traversează, ca să inerveze pielea din regiunea supra şi sub-hioidiană.(fig.5o).

Toate aceste cinci ramuri ale plexului cervical superficial perforează aponevroza cervicală superficială, la mijlocul marginii posterioare a muşchiului sterno-cleido-mastoidian (fig.5o).

Ramurile anastomotice ale plexului cervical sînt pentru simpaticul cervical, pentru nervul hipoglos şi pentru nervul spinal.

SIMPATICUL CERVICAL

Este alcătuit din 2 sau 3 ganglioni nervoşi uniţi printr-un cordon intermediar.

Este situat într-o dedublare a aponevrozei prevertebrale, puţin înăuntrul tuberculilor anteriori ai apofizelor transverse cervicale (fig.51).

Ganglionul cervical simpatic superior este voluminos, avînd o lungime de circa 4 cm şi este fuziform. El vine în raport posterior cu muşchii prevertebrali şi cu a doua şi a treia vertebră cervicală, iar anterior cu pachetul vasculo-nervos al gîtului din loja retro-stiliană, a spaţiului maxilo-vertebro-faringian (fig.52).

Ganglionul cervical simpatic mijlociu este inconstant.Cînd există este foarte mic şi se găseşte la nivelul celei de a VI-a vertebre cervicale (fig.51).

Ganglionul cervical simpatic inferior sau ganglionul stelat rezultă din fuzionarea ganglionului cervical inferior cu primul ganglion toracic (fig.51, 53). Are o lungime de 8 mm şi o formă

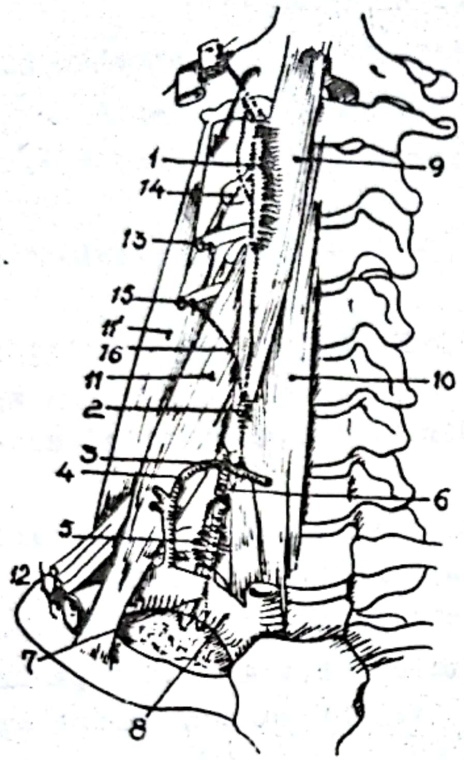

Fig. 51

Lanţul simpatic cervical

1- gl.simpatic cervical superior
2- gl.simpatic cervical mijlociu
3- butoniera lui Drobnik-Ionescu
4- artera tiroidiană inferioară
5- gl.simpatic cervical inferior
6- artera vertebrală
7- ansa lui Vieussens
8- artera subclaviculară
9- M.marele drept anterior
10-M.lungul gîtului
11-M.scalen anterior
11'M.scalen mijlociu şi posterior
12-cordoanele plexului brahial
13-Nervul C_3
14-ramul comunicant cu C_3
15-nervul C_4
16-ramul comunicant cu C_4

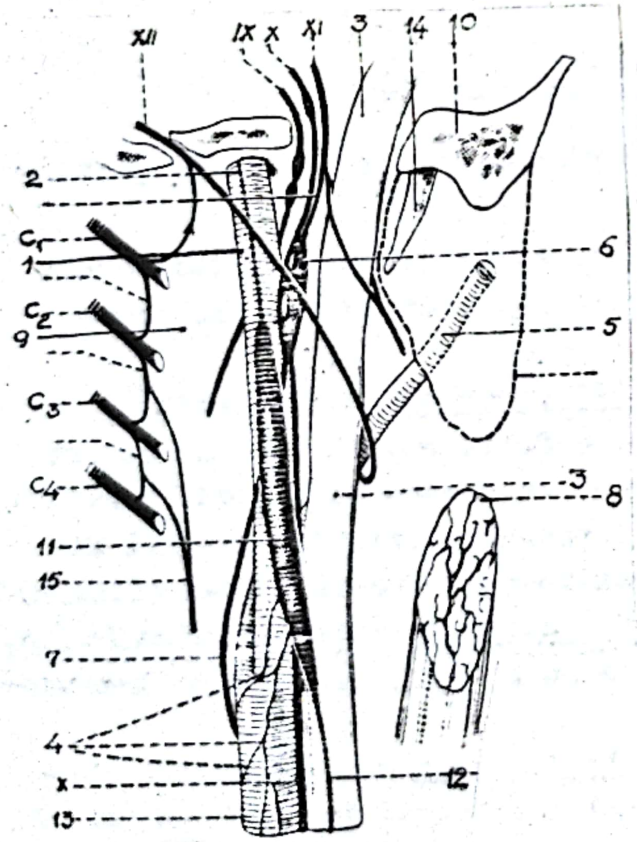

Fig.52

Spaţiul retrostilian (vedere post.)

1- artera carotidă internă
2- N.carotidian
3- vena jugulară internă
4- plexul simpatic pericarotidian
5- artera carotidă externă
6- ganglionul plexiform
7- nervul laringeu superior
8- M.sterno-cleido-mastoidian (secţionat)
9- faringele
10-stînca temporalului
11-gl.simpatic cervical superior
12-lanţul simpatic cervical
13-artera carotidă comună
14-apofiza stiloidă
15-ramul descendent din plexul cervical profund pentru ansa hipoglosului

Scanned with OKEN Scanner

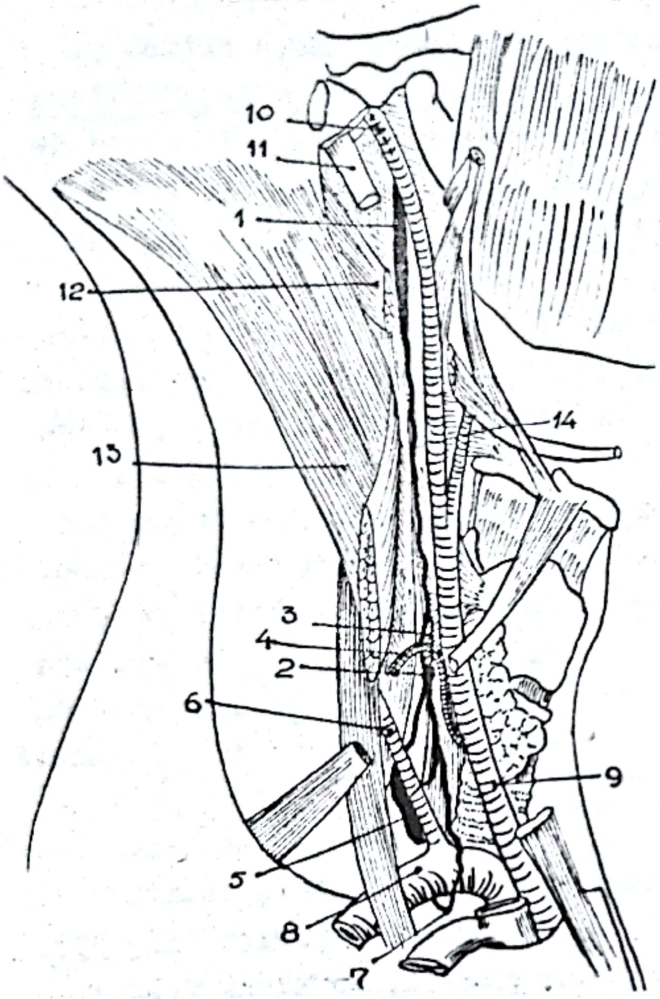

Fig.53

Lanţul simpatic cervical (vedere laterală)

1- gl.simpatic cervical sup.
2- gl.simpatic cervical mijl.
3- butoniera Drobnik-Ionescu
4- artera tiroidiană inf.
5- gl.simpatic cervical inf.
6- artera vertebrală
7- ansa lui Vieussens
8- artera subclaviculară dr.
9- artera carotidă primitivă
10- artera carotidă internă
11- vena jugulară internă
12- muşchiul digastric (burta posterioară)
13- M.sterno-cleido-mastoidian
14- artera carotidă externă

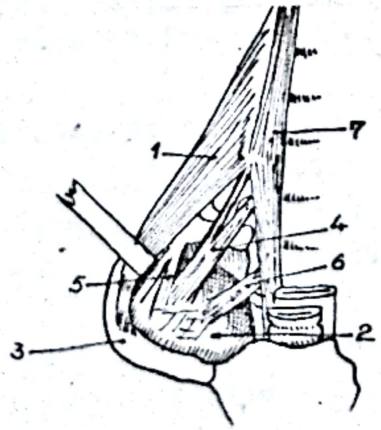

Fig.54

Foseta supra-retro-pleurală

1- M.scalen anterior
2- domul pleural
3- coasta I
4- ligamentul transverso-pleural
5- lig.costo-pleural
6- lig.vertebro-pleural
7- muşchiul lungul gîtului

Scanned with OKEN Scanner

foarte variabilă, rotunjit, stelat sau semilunar. Este situat pe gîtul primei coaste în foseta supra-retro-pleurală a lui Sébileau delimitată : înăuntru de ligamentul vertebro-pleural, în afară de ligamentul costo-pleural şi înapoi de extremitatea posterioară a primei coaste (fig.54). Artera şi vena vertebrală trec înaintea lui şi îl acoperă.

Cei trei ganglioni sînt uniţi între ei şi cu lanţul toracic printr-un cordon intermediar. La nivelul ganglionului cervical mijlociu, acest cordon se dedublează, formînd o butonieră prin care trece artera tiroidiană inferioară (butoniera Drobnik-Ionescu) (fig.51, 53). Dedesubtul acestei butoniere, cordonul intermediar este format din două cordoane secundare : unul care continuă traiectul cordonului principal şi merge la ganglionul stelat şi altul care coboară înaintea arterei vertebrale, trece apoi pe sub artera subclaviculară şi apoi posterior ei, ajungînd la ganglionul stelat. El descrie astfel împrejurul arterei subclaviculare o curbă concavă în sus şi înapoi numită ansa lui Vieussens.(fig.51, 53.

Din ganglionul cervical superior pornesc următoarele ramuri eferente : ramuri vasculare, ramuri faringiene, ramuri esofagiene, ramuri laringiene şi nervul cardiac superior (fig.55).

1. Ramurile vasculare sau carotidiene, în număr foarte variabil coboară de-a lungul arterei carotide interne; ele se anastomozează cu ramuri din pneumogastric şi din gloso-faringian cu care formează la nivelul bifurcaţiei carotidei primitive plexul intercarotidian, din care vor porni apoi numeroase filete, care vor forma plexuri secundare în jurul diferitelor ramuri colaterale ale arterei carotide externe(fig.55).

2. Ramurile faringiene se vor anastomoza cu ramuri din pneumogastric şi gloso-faringian şi vor forma plexul faringian din care pornesc filete care vor inerva faringele (fig.56).

3. Ramurile esofagiene se vor distribui porţiunii superioare a esofagului.

4. Ramurile laringiene se vor anastomoza cu ramuri din pneumogastric şi vor forma pe faţa internă a carotidei primitive plexul laringian al lui Haller, din care vor porni filete care vor inerva laringele, glanda tiroidă şi esofagul.

Fig.55

Ganglionul simpatic cervical superior drept

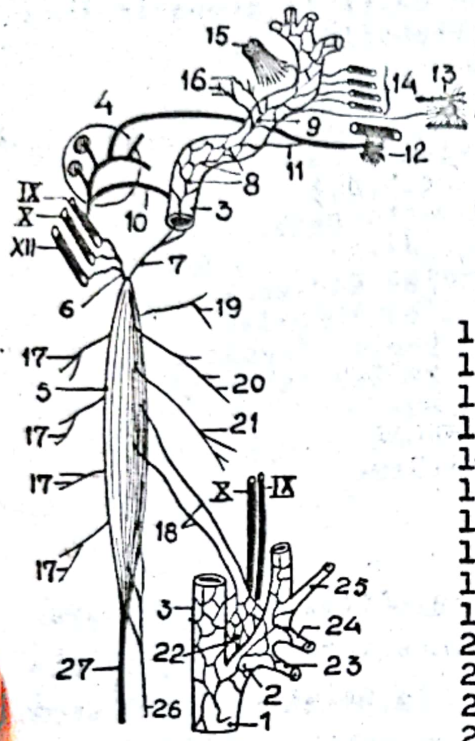

1- artera carotidă primitivă
2- artera carotidă externă
3- artera carotidă internă
4- peretele int.al casei timpanului cu ramificaţiile nervului lui Jacobson
5- ganglionul cervical superior
6- ramura craniană posterioară
7- ramura craniană anterioară
8- plexul carotidian
9- plexul cavernos
10- filet carotico-timpanic
11- filetul carotidian al nervului vidian
12- ganglionul sfeno-palatin
13- ganglionul oftalmic
14- nervii orbitei
15- ganglionul lui Gasser
16- filete meningeale
17- ramurile posterioare ale ganglionului
18- ramurile carotidiene
19- ramuri faringiene
20- ramuri laringiene
21- ramuri tiroidiene
22- plexul intercarotidian
23- plexul tiroidian superior
24- plexul lingual
25. plexul facial
26- nervul cardiac superior
27- cordonul cervical simpatic

5. Nervul cardiac superior se desprinde prin mai multe ramuri din ganglionul cervical superior sau din cordonul intermediar situat imediat sub ganglion. El coboara apoi într-o dedublare a aponevrozei prevertebrale înăuntrul cordonului simpatic.

Pătrunde apoi în torace trecînd la dreapta îndărătul arterei subclaviculare, iar la stînga îndărătul carotidei primitive stg. El ia parte la formarea plexului cardiac posterior.

Ganglionul cervical mijlociu dă ramuri vasculare care însoţesc artera tiroidiană inferioară şi nervul cardiac mijlociu care merge să formeze plexul cardiac posterior. Cînd ganglionul cervical mijlociu lipseşte nervul cardiac mijlociu se desprinde din cordonul intermediar.

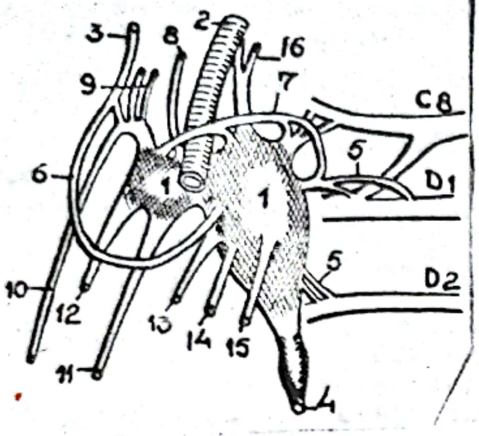

Fig. 56

Ganglionul simpatic cervical inferior stîng

1- ganglionul cervical simpatic inf.
2- artera vertebrală
3- simpaticul cervical
4- simpaticul toracic
5- ramurile comunicante pt.nervii C_8,D_1,D_2
6- ansa lui Vieussens
7- ansa prevertebrală
8- ramuri prevertebrale
9- ramuri tiroidiene
10-nervul cardiac mijlociu
11-nervul cardiac inferior
12-anastomoză pentru frenic
13-anastomoză pentru recurent
14-ram esofagian
15-nervul pulmonar
16-nervul vertebral

Ganglionul cervical inferior dă următoarele ramuri eferente : ramuri vasculare, nervul cardiac inferior (fig.56) şi cîteva filete care merg la lungul gîtului şi la prima vertebră dorsală.

Ramurile vasculare merg de-a lungul arterei subclaviculare şi a ramurilor ei colaterale. Unul dintre aceste ramuri, mai voluminos, care însoţeşte artera vertebrală se numeşte nervul vertebral.

Nervul vertebral se găseşte situat îndărătul arterei vertebrale, cu care urcă pînă la nivelul celei de a IV-a vertebră cervicală. In cursul traiectului său el dă ramuri comunicante pentru a 7, 6, 5 şi al 4-lea nerv cervical. Ramul comunicant pentru cel de al 4-lea nerv cervical pare că reprezintă ramul terminal al nervului vertebral. Totuşi din acest ram se mai desprind cîteva filete subţiri care merg cu artera vertebrală pînă în cavitatea craniană împreună cu trunchiul bazilar.

Nervul cardiac inferior contribuie la formarea plexului cardiac posterior.

VISCERELE CAPULUI SI GITULUI

LARINGELE

Laringele este în acelaşi timp un conduct aerifer şi organul în care se produc sunetele.

El este situat în porţiunea mediană şi anterioară a gîtului, înaintea faringelui, dedesubtul osului hioid şi deasupra traheei, cu care se continuă în jos.

Scheletotopic, la omul adult, extremitatea inferioară a laringelui corespunde marginii inferioare a celei de a VI-a vertebră cervicală.

Laringele este un organ foarte mobil, el ridicîndu-se în timpul fiecărei deglutiţii sau cînd individul emite sunete înalte şi se coboară cînd individul emite sunete joase.

Dimensiunile laringelui variază cu vîrsta, cu sexul şi de la individ la individ.

In general, un laringe este de dimensiuni mici la indivizi care au o voce subţire şi este mare la indivizi care au o voce groasă.

In constituţia laringelui intră 4 grupe de formaţiuni anatomice :

a- o serie de cartilaje care îi formează scheletul ;

b- o serie de ligamente care unesc aceste cartilaje;

c- o serie de muşchi care mobilizează aceste cartilaje ;

d- o mucoasă care căptuşeşte suprafaţa interioară a acestui organ.

Cartilajele laringelui sînt în general în număr de 11, dintre care 3 sînt mediane şi neperechi şi 4 perechi, situate lateral.

Cartilajele neperechi sînt : cartilajul cricoid, tiroid şi epiglotic.

Cartilajele perechi sînt : cartilajele aritenoide, cornicu-

late ale lui Santorini, cuneiforme ale lui Morgagni şi cartilajele sesamoide anterioare.

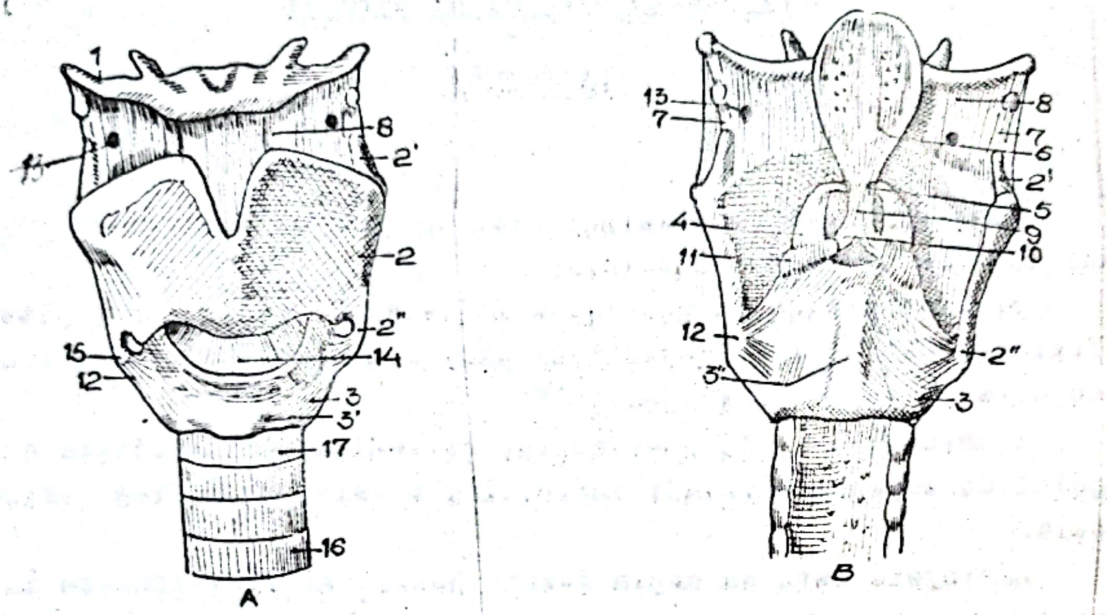

Fig. 57. Cartilajiile membranele şi ligamentele laringelui.

A- vedere anterioară
B- vedere posterioară

1- osul hioid
2- cartilajul tiroid cu
2' coarnele superioare
2" coarnele inferioare
3- cartilajul cricoid cu
3' inelul şi
3" pecetea
4- cartilajele aritenoide
5- cartilajele corniculate ale lui Santorini
6- epiglota
7- ligamentele tiro-hioidiene laterale
8- membrana tiro-hioidiană
9- lig.tiro-epiglotic
10- lig.tiro-aritenoidian inferior
11- ligamentele crico-aritenoidiene
12- lig.crico-tiroidiene laterale
13- orificiul de trecere a celor 2 pachete vasculo-nervoase laringee superioare
14-membrana crico-tiroidiană
15- articulaţia crico-tiroidiană
16- traheea
17- membrana crico-traheală

Se mai pot întîlni încă trei cartilaje inconstante : cartilajul inter-aritenoidian şi cartilajele sesamoide posterioare.

Cartilajul cricoid este situat în partea inferioară a

laringelui(fig.57).

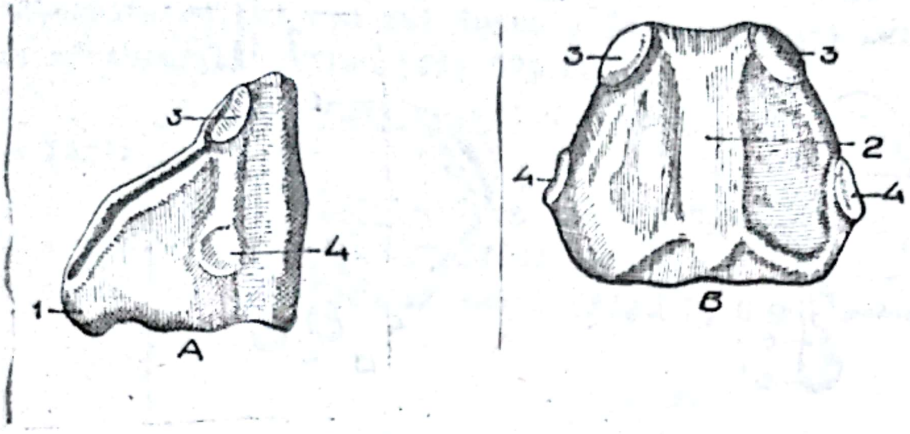

Fig.58. Cartilajul cricoid

A- vedere artero-laterală
B- vedere posterioară
1- inelul
2- pecetea
3- fațetele artic.pt.bazele cartilajelor aritenoide
4- fațetele artic.pt.coarnele inf. ale tiroidului

El are forma unui inel cu pecete, orientat cu pecetea posterior și cu inelul anterior (fig.57, 58).

Pe marginea superioară a pecetei cricoidului, în părțile ei laterale, se găsesc două fațete articulare, ușor convexe, care corespund bazei cartilajelor aritenoide (fig.57, 58).

Cartilajul tiroid este situat deasupra inelului cricoidului.

El este format din două lame laterale, patrulatere, unite prin marginea lor anterioară și formînd un unghi diedru deschis posterior (fig.57, 59).

Se pot descrie cartilajului tiroid două fețe și patru margini.

Fața anterioară prezintă pe linia mediană o proeminență numită mărul lui Adam, iar de o parte și alta a acesteia, se găsesc două creste oblice pe care se prind mușchii sterno-tiroidieni și tiro-hioidieni (fig.59).

Fața posterioară prezintă pe linia mediană unghiul intrînd al tiroidului, iar lateral, două suprafețe plane și netede.

Marginea superioară prezintă pe linia mediană un șanț

numit incizura tiroidiană (fig.59).

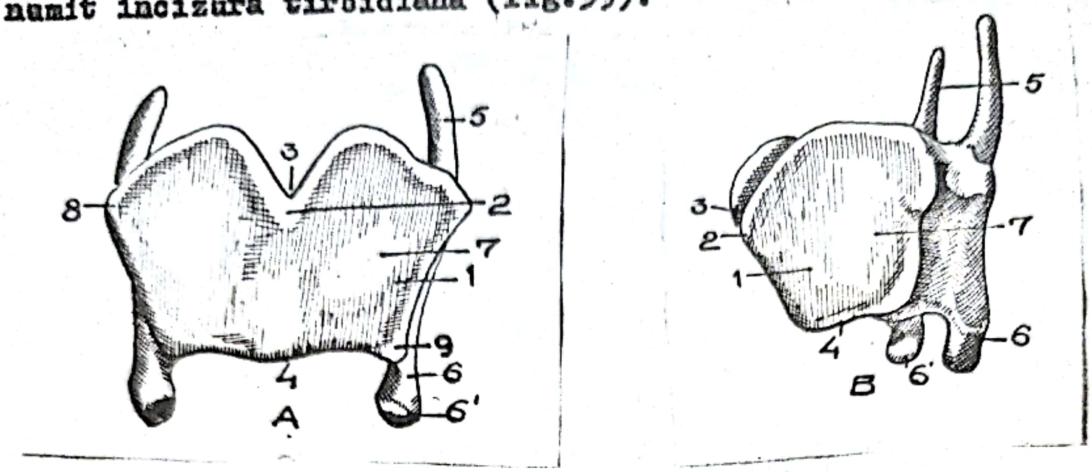

Fig.59. Cartilajul tiroid

A- vedere anterioară
B- vedere laterală
1- lamele laterale
2- mărul lui Adam
3- incizura tiroidiană
4- marginea inferioară
5- marele coarne
6- micile coarne cu
6' faţa articulară cu inelul cricoidului
7- crestele oblice cu
8- tuberculul tiroidian superior
9- tuberculul tiroidian inferior

Marginea inferioară este sinuoasă şi mai scurtă ca cea superioară (fig.59).

Marginile laterale sînt groase şi se prelungesc în sus cu cîte o apofiză numită marele coarne, iar în jos cu cîte o apofiză mai mică numită micile coarne ale tiroidului (fig.57, 59).

Cartilajul epiglotic este situat deasupra cartilajului tiroid (fig.57).

Fig.60

Cartilajul epiglotic
(aspect posterior)

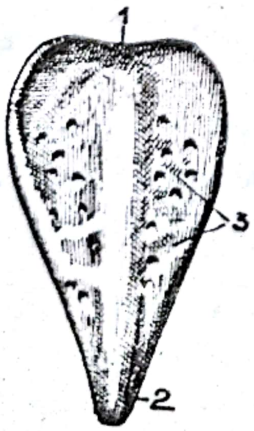

1- lama epiglotei
2- peţiolul epiglotei
3- fosetele epiglotice

El are forma unei frunze sau rachete fiind fixat prin extremitatea lui cea mai îngustă în partea cea mai superioară a intrîndului tiroidian (fig.57, 60).

Faţa lui posterioară este acoperită în întregime de mucoasa laringiană.

Faţa anterioară vine în raport, mergînd de jos în sus, cu: faţa posterioară a cartilajului tiroid, cu membrana tiro-hioidiană, cu osul hioid şi cu baza limbii (fig.57, 61).

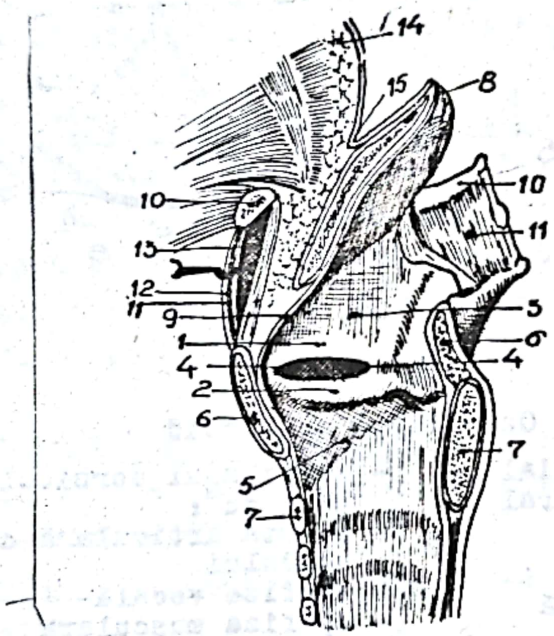

Fig.61. Secţiune medio-sagitală prin laringe

1- coarda vocală superioară
2- coarda vocală inferioară
3- etajul supraglotic
4- ventriculul laringian
5- spaţiul subglotic
6- cartilajul tiroid
7- cartilajul cricoid
8- epiglota
9- ligamentul tiro-epiglotic
10- osul hioid
11- membrana tiro-hioidiană
12- muşchiul tiro-hioidian
13- bursa seroasă a lui Boyer
14- baza limbii
15- repliul gloso-epiglotic lateral

Numai partea ei superioară, care depăşeşte limba, este liberă şi acoperită de mucoasă. Ambele feţe sînt neregulate şi perforate de numeroase fosete (fig.60).

Cartilajele aritenoide au forma unor piramide triunghiulare

orientate cu baza în jos şi cu vîrful în sus. Ele se găsesc situate deasupra peceţii cricoidului (fig.57). Fiecărui cartilaj aritenoid i se pot descrie trei feţe : internă, posterioară şi antero-externă, o bază şi un vîrf (fig.62).

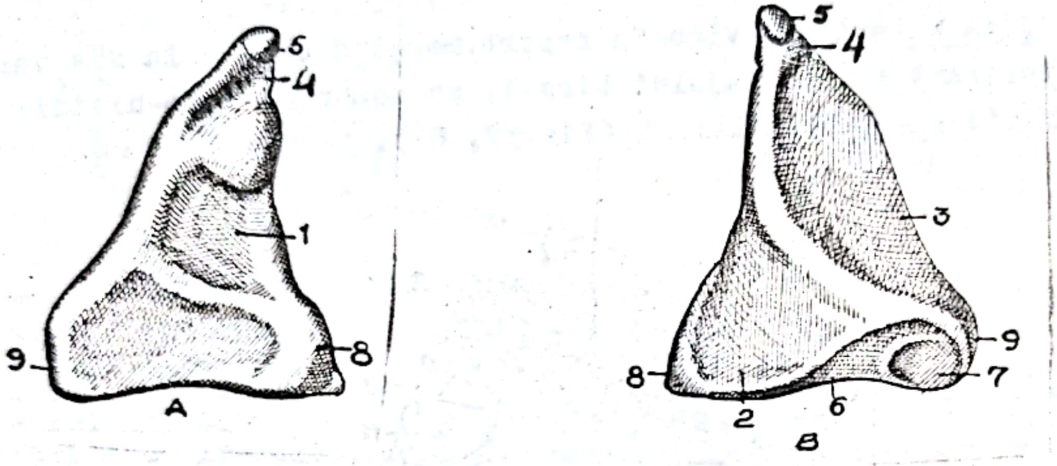

Fig.62. Cartilajul aritenoid

A- aspect postero-medial
B- aspect antero-lateral
1- faţa internă
2- faţa posterioară
3- faţa antero-externă
4- vîrful
5- cartilajul corniculat
6- baza cu :
7- faţeta articulară cu pecetea cricoidului
8- apofiza vocală
9- apofiza musculară

Baza cartilajului aritenoid este triunghiulară şi prezintă o faţetă articulară concavă pentru articulaţia cu pecetea cricoidului. De asemenea, ea mai prezintă în unghiul ei anterior o apofiză numită apofiza vocală pe care se prinde ligamentul coardei vocale inferioare şi o apofiză posterioară musculară pe care se prind o parte din muşchii laringelui (fig.62).

Cartilajele corniculate ale lui Santorini sînt două cartilaje mici, conice sau cilindrice, care se găsesc pe vîrful cartilajelor aritenoide (fig.57, 62).

Cartilajele cuneiforme ale lui Wriesberg sau Morgagni sînt două cartilaje mici, cilindrice, care se găsesc situate în grosimea

repliurilor ariteno-epiglotice.

Cartilajele sesamoide anterioare se găsesc situate la extremitatea anterioară a ligamentelor tiro-aritenoide inferioare.

Toate aceste cartilaje sînt articulate între ele prin articulaţii mobile.

Astfel cartilajul tiroid prin coarnele lui mici, prevăzute cu faţete articulare, se articulează cu faţete similare de pe inelul cartilajului cricoid (fig.57, 62).

Această articulaţie crico-tiroidiană este o artrodie prevăzută cu o capsulă articulară, întărită de 4 ligamente şi avînd în interior o sinovială.

Articulaţiile dintre aritenoide şi pecetea cricoidului sînt trohoide deoarece faţeta de articulare de la baza aritenoidului este convexă şi alungită, avînd forma unui cilindru, iar cea de pe marginea superioară a peceţii cricoidului este concavă (fig.57). Si aceste articulaţii sînt prevăzute cu o capsulă articulară, întărită în partea internă de un ligament şi căptuşită în interior de o sinovială.

Articulaţiile ari-corniculate sînt amfiartroze deoarece cartilajele corniculate sînt unite de cartilajiile aritenoide printr-un fibro-cartilaju.

Ligamentele laringelui se împart în două grupe : extrinseci şi intrinseci.

Ligamentele extrinseci care unesc laringele cu organele vecine sînt : membrana tiro-hioidiană, ligamentele tiro-hioidiene laterale (fig.57), membrana hio-epiglotică (fig.61), ligamentele gloso-epiglotice (fig.63), membrana crico-traheală (fig.57).

Membrana tiro-hioidiană se întinde de la marginea superioară a cartilajului tiroid la corpul hioidului (fig.57).

La nivelul marginilor laterale ale acestei membrane se găsesc ligamentele tiro-hioidiene laterale care se întind de la coarnele mari ale cartilajului tiroid la coarnele mari ale osului hioid (fig.57).

Membrana hio-epiglotică este o membrană subţire, discontinuă, care uneşte faţa anterioară a epiglotei la osul hioid. Ea delimitează împreună cu membrana tiro-hioidiană înainte, epiglota în-

dărăt şi cartilajul tiroid în jos, spaţiul tiro-hio-epiglotic,plin cu ţesut celulo-grăsos.

Ligamentele gloso-epiglotice median şi laterale sînt nişte tractusuri fibro-elastice subţiri care unesc epiglota cu dermul mucoasei linguale,ele determinînd repliurile gloso-epiglotice (fig. 63).

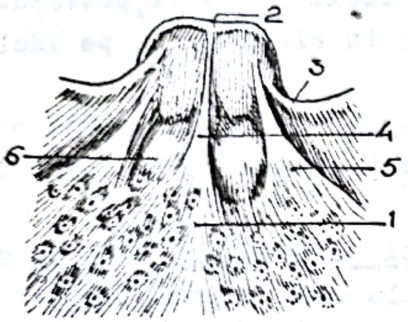

Fig.63
Ligamentele gloso-epiglotice şi faringo-epiglotice

1- baza limbii
2- baza epiglotei
3- lig.faringo-epiglotice
4- lig.gloso-epiglotic median
5- lig.gloso-epiglotce laterale
6- fosetele gloso-epiglotice sau valecula

Ligamentele faringo-epiglotice sînt mici fascicule fibro-elastice care unesc marginile epiglotei cu dermul mucoasei faringiene laterale (fig.57).

Membrana crico-traheală se întinde de la marginea inferioară a cartilajului cricoid la primul inel traheal (fig.57).

Ligamentele intrinseci ale laringelui unesc diferitele cartilaje ale acestuia şi poartă numele în general ale cartilajelor pe care le unesc.

Astfel avem ligamentul sau membrana crico-tiroidiană, ligamentul crico-corniculat, ligamentul tiro-epiglotic, ligamentele aritheno-epiglotice (fig.57) şi în special ligamentele tiro-aritenoidiene superioare şi inferioare care intră în constituţia corzilor vocale superioare şi inferioare.

Muşchii laringelui sînt şi ei de două feluri : extrinseci şi intrinseci.

Muşchii extrinseci se întind de la laringe la organele vecine. Din această categorie fac parte muşchii : sterno-tiroidieni tiro-hioidieni, stilo-faringieni, faringo-stafilini şi constrictorii inferiori ai faringelui.

Muşchii intrinseci ai laringelui se împart după acţiunea lor în trei grupe :

1- muşchi tensori ai corzilor vocale din care fac parte muşchii crico-tiroidieni (fig.64);

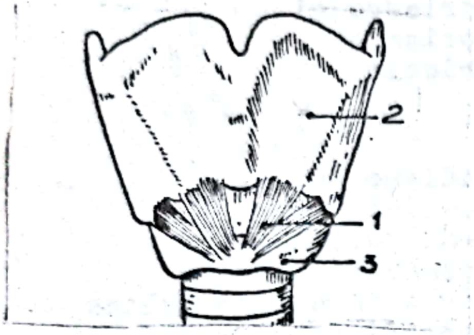

Fig.64
Muşchiul crico-tiroidian
1- muşchiul crico-tiroidian
2- cartilajul tiroid
3- cartilajul cricoid

2. muşchi dilatatori ai glotei reprezentaţi de muşchii crico-aritenoidieni posteriori (fig. 65, 66);

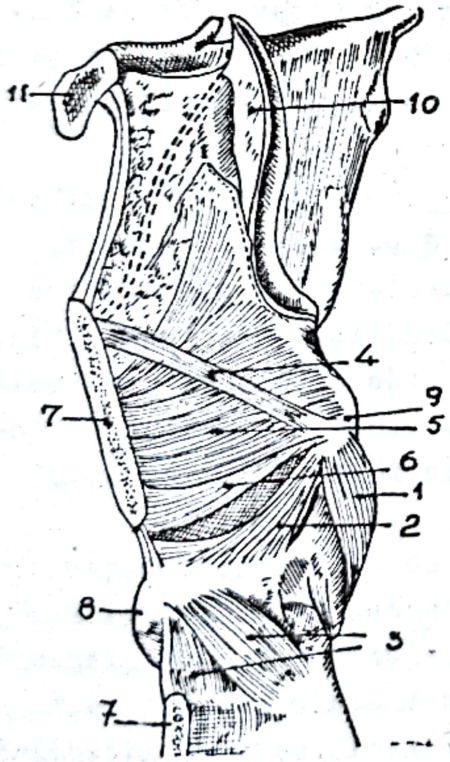

Fig. 65
Muşchii laringelui (placa laterală a corpului tiroid a fost secţionată şi dată în jos) - vedere laterală -

1- M.crico-aritenoidian posterior
2- M.crico-aritenoidian lateral
3- M.crico-tiroidian
4, 5, 6- M.tiro-aritenoidian
7- cartilajul tiroid
8- cartilajul cricoid
9- cartilajul aritenoid
10-epiglota
11-osul hioid

3. muşchii constrictori ai glotei reprezentaţi de muşchii crico-aritenoidieni laterali, muşchiul ari-aritenoidian şi de muşchii tiro-aritenoidieni (fig.65, 66, 67).

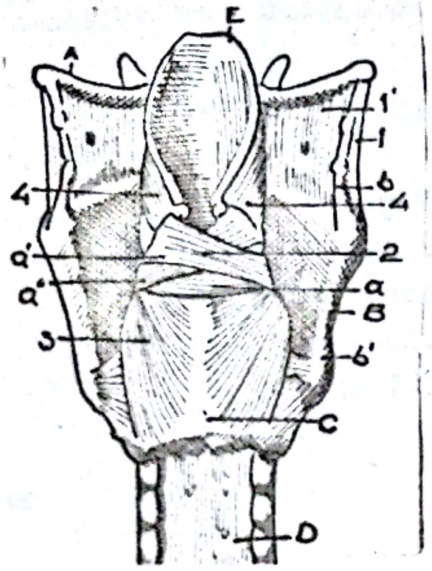

Fig.66

Mușchii laringelui (aspect posterior)

A- os hioid
B- cartilajul tiroid cu
b- coarnele superioare și
b' coarnele inferioare
C- cartilajul cricoid
D- traheea
E- epiglota

1- lig.tiro-hioidiene laterale
1' membrana tiro-hioidiană
2- mușchiul ari-aritenoidian
a- fasciculul transvers
a' și a"- cele două fascicule oblice
3- M.crico-aritenoidian posterior
4- M.ariteno-epiglotic

Mușchii crico-tiroidieni se prind prin extremitatea lor inferioară pe fața anterioară a inelului cricoidului, de o parte și de alta a liniei mediane, iar prin extremitatea lor superioară pe marginea inferioară a cartilajului tiroid (fig.65). Cînd acești mușchi se contractă ei îndepărtează cartilajul tiroid de aritenoide alungind în felul acesta corzile vocale.

Mușchii crico-aritenoidieni posteriori se prind prin extremitatea lor inferioară, pe fața posterioară a plăcii cricoidului, de o parte și alta a liniei mediane, iar prin cealaltă extremitate pe fața internă a apofizei musculare a cartilajelor aritenoide (fig. 65, 66). Prin contracția lor produc o mișcare de rotație a aritenoidelor,trăgînd apofizele musculare spre linia mediană,în timp ce apofizele vocale sînt împinse în afară,mărind în felul acesta spațiul dintre corzile vocale inferioare.

Mușchii crico-aritenoidieni laterali se prind prin extremitatea lor inferioară pe inelul cricoidului,iar prin cealaltă extremitate pe fața externă a apofizei musculare a cartilajelor aritenoide (fig.65). Cînd se vor contracta ei,vor trage apofizele musculare în afară,în timp ce apofizele vocale vor fi întinse spre linia mediană,micșorînd în felul acesta spațiul dintre corzile vocale inferioare.

Mușchii tiro-aritenoidieni (sînt formați din două pături musculare : una externă și una internă (fig.65, 67).

Fig.67

Secţiune frontală prin laringe

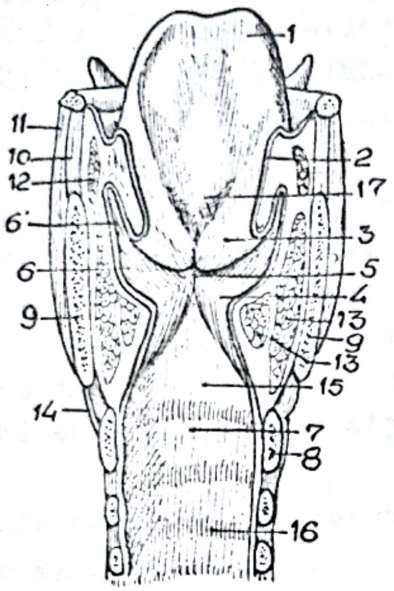

1- faţa posterioară a epiglotei
2- repliul ariteno-epiglotic
3- coarda vocală superioară
4- coarda vocală inferioară
5- spaţiul glotic
6- ventriculul laringian
6' prelungirea numită apendice
7- arcul anterior al cricoidului
8- cricoidul secţionat
9- cartilajul tiroid
10-membrana tiro-hioidiană
11-M.tiro-hioidian
12-M.ariteno-epiglotic
13-M.tiro-aritenoidian (fasc.extern)
13'fasciculul său intern conţinut în coarda vocală inferioară
14-muşchiul crico-tiroidian
15-spaţiul subglotic
16-cavitatea traheei
17-spaţiul supraglotic

Pătura externă este formată din multe fascicule musculare care se desprind de pe 1/3 inferioară a unghiului intrînd al tiroidului şi apoi se îndreaptă în sus şi îndărăt. Astfel unul din aceste fascicule merge în repliurile ariteno-epiglotice, constituind muşchiul tiro-membranos, alt fascicul merge la marginile laterale ale cartilajului epiglotic formînd muşchiul tiro-epiglotic. Alte fascicule se inseră pe marginea externă a cartilajului aritenoid (fig.65).

Aceste fascicule acţionează asupra epiglotei, pe care o trage înapoi şi asupra orificiului superior al laringelui pe care-l micşorează.

Pătura internă care se desprinde tot de pe faţa posterioară a tiroidului şi se prinde prin cealaltă extremitate pe apofiza vocală a aritenoizilor. Această pătură intră în constituţia corzilor vocale inferioare (fig.65, 67). Cînd ea se contractă măreşte grosimea corzilor vocale, micşorînd în felul acesta glota.

Muşchiul ari-aritenoidian este un muşchi nepereche. El este format din fibre oblice şi din fibre transversale, care se întind de la un cartilaj aritenoid la altul (fig.66). Prin contracţia lui apropie cele două cartilaje aritenoide, deci şi apofizele lor vocale, mic-

şorînd astfel glota.

Mucoasa laringelui căptuşeşte suprafaţa interioară a acestui organ, continuîndu-se în sus cu mucoasa faringelui, iar în jos cu cea a traheei. Ea este formată dintr-un epiteliu şi un chorion. Epiteliul mucoasei laringiene este de tip cilindric ciliat, în afară de epiteliul de la nivelul corzilor vocale inferioare care este pavimentos stratificat.

Mucoasa laringiană, fiind ridicată de ligamentele tiro-aritenoidiene superioare şi inferioare, formează două perechi de repliuri cu direcţie antero-posterioară numite corzi vocale superioare sau benzi ventriculare şi corzi vocale inferioare (fig.67).

Corzile vocale superioare sau corzile vocale false sînt mai îndepărtate de linia mediană şi în constituţia lor nu intră decît ligamentele tiro-aritenoidiene superioare.

Corzile vocale inferioare sau corzile vocale adevărate sînt mai apropiate de linia mediană şi în constituţia lor intră ligamentele tiro-aritenoidiene inferioare şi muşchii tiro-aritenoidieni (pătura lor internă)(fig.67).

Fanta dintre corzile vocale inferioare şi apofizele vocale ale cartilajelor aritenoide se numeşte glotă. Ea se împarte într-o porţiune anterioară, ligamentoasă sau vocală şi o porţiune posterioară, cartilaginoasă sau respiratorie (fig.68). Planurile fictive duse prin corzile vocale superioare şi inferioare împart interiorul laringelui în 3 etaje (fig.67);

- etajul supraglotic numit şi vestibul laringian este situat deasupra corzilor vocale superioare (fig.67). Peretele lui anterior este format de epiglotă, pereţii laterali de repliurile ariteno-epiglotice în partea superioară şi de benzile vestibulare în partea inferioară, iar peretele posterior de incizura inter-aritenoidiană ;

- etajul glotic este situat între corzile vocale superioare şi inferioare. In părţile lui laterale se găsesc două depresiuni numite ventriculi laringieni sau ventriculii lui Morgagni (fig.67). Din extremităţile lor anterioare porneşte cîte o prelungire numită apendice care urcă vertical în grosimea repliurilor ariteno-epiglotice, pe o lungime de 1 cm (fig.67);

- etajul subglotic se găseşte dedesubtul corzilor vocale in-

ferioare.

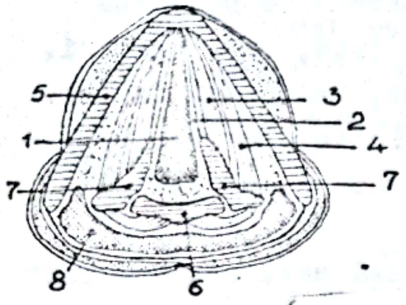

Fig.68. Glota(văzută de sus)

1- glota
2- coardă vocală inferioară
3- mușchiul tiro-aritenoidian intern
4- mușchiul tiro-aritenoidian extern
5- cartilajul tiroid
6- cartilajul cricoid (pecetea)
7- cartilajele aritenoide
8- faringele

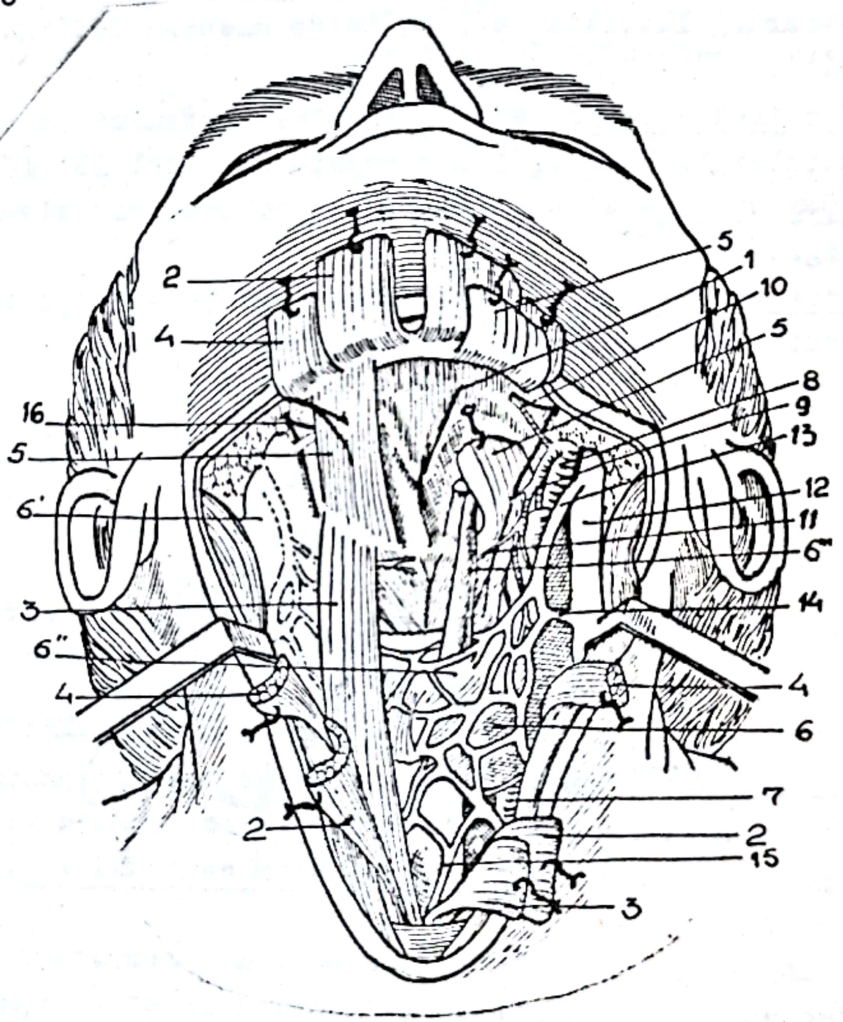

Fig.69. Raportele laringelui

1- marginea ant. a cartilajului tiroid (mărul lui Adam), 2-M.sterno-cleido-hioidian, 3-M.sterno-tiroidian, 4-M.omo-hioidian, 5-M.tiro-hioidian, 6-glanda tiroidă cu 6'-lobii tiroidieni , 6"-istmul și 6"'-piramida lui Lalouette, 7-artera carotidă primitivă, 8-artera carotidă externă, 9-artera tiroidiană sup.cu 10-artera laringee superioară și 11-artera laringee inf., 12-vena jugulară int.,13-vena tiroidiană sup.,14-vena tiroidiană mijl.,15-vena tiroidiană inf., 16-nervul laringeu superior.

Laringele privit la exterior are o formă de piramidă triunghiulară trunchiată prezentîndu-ne trei feţe, trei margini, o bază îndreptată în sus şi un vîrf trunchiat, îndreptat în jos.

Cele două feţe antero-externe ale laringelui vin în raport cu glanda tiroidă, cu muşchii subhioidieni şi cu planurile superficiale (fig.69).

Faţa posterioară a laringelui formează peretele anterior al laringo-faringelui,fiind căptuşită de mucoasa faringiană (vezi faringele).

Marginea anterioară a laringelui proemină pe faţa anterioară a gîtului la bărbat, luînd numele de mărul lui Adam, iar marginile posterioare vin în raport cu pachetul vasculo-nervos al gîtului (fig.69).

Baza mare a laringelui, îndreptată în sus, prezintă orificiul superior al acestui organ,delimitat :

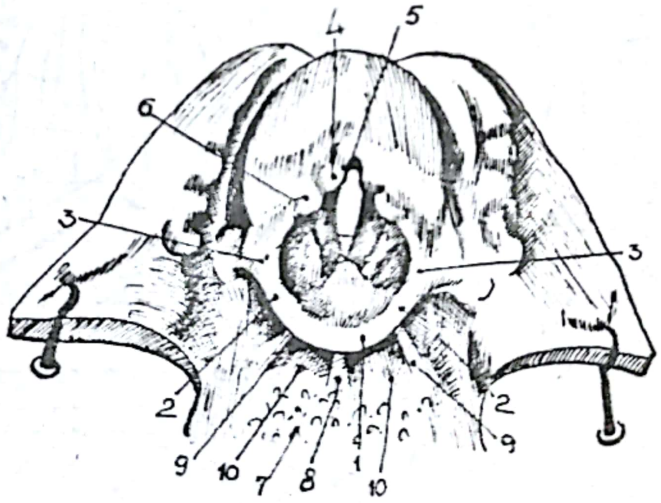

Fig.70. Orificiul superior al laringelui

1- marginea superioară a epiglotei, 2- marginile laterale ale epiglotei, 3- repliurile ari-epiglotice, 4- cartilajul corniculat, 5- incizura inter-aritenoidiană, 6- cartilajul lui Wriesberg, 7- baza limbii, 8- repliul glosc-epiglotic median, 9- repliurile glosc-epiglotice laterale, 1o- valecula.

- anterior de epiglotă ;
- lateral de repliurile aritено-epiglotice, iar
- posterior de rimulă (fig.7o).

Inaintea epiglotei se găseşte spaţiul tiro-hio-epiglotic (fig.71).

Fig.71

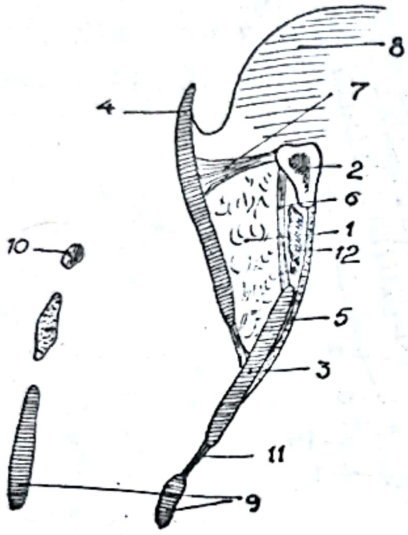

Spaţiul tiro-hio-epiglotic

1= spaţiul tiro-hio-epiglotic
2= osul hioid
3= cartilajul tiroid
4= epiglota
5= muşchiul tiro-hioidian
6= membrana tiro-hioidiană
7= repliul hio-epiglotic
8= limba
9= cartilajul cricoid
1o= cartilajul corniculat
11= membrana crico-tiroidiană
12= bursa seroasă a lui Beyer

Vîrful tranchiat al laringelui, îndreptat în jos, se continuă cu traheea.

Vasele şi nervii laringelui

Laringele este vascularizat de cele trei perechi de artere laringiene: superioară, inferioară şi posterioară.

Artera laringee superioară este ram din tiroidiana superioară.

Ea traversează membrana tiro-hioidiană şi se distribuie etajului supraglotic al laringelui şi şanţurilor faringo-laringiene (fig.69, 72).

Artera laringee inferioară, ram tot din tiroidiana superioară, perforează membrana crico-tiroidiană şi vascularizează etajul sub-glotic al laringelui (fig.69).

Artera laringee posterioară, ram din tiroidiana inferioară, se angajează cu nervul recurent, dedesubtul constrictorului inferior

şi se distribuie mucoasei care căptuşeşte faţa posterioară a laringelui şi muşchilor crico-aritenoidieni posteriori şi laterali (fig. 72).

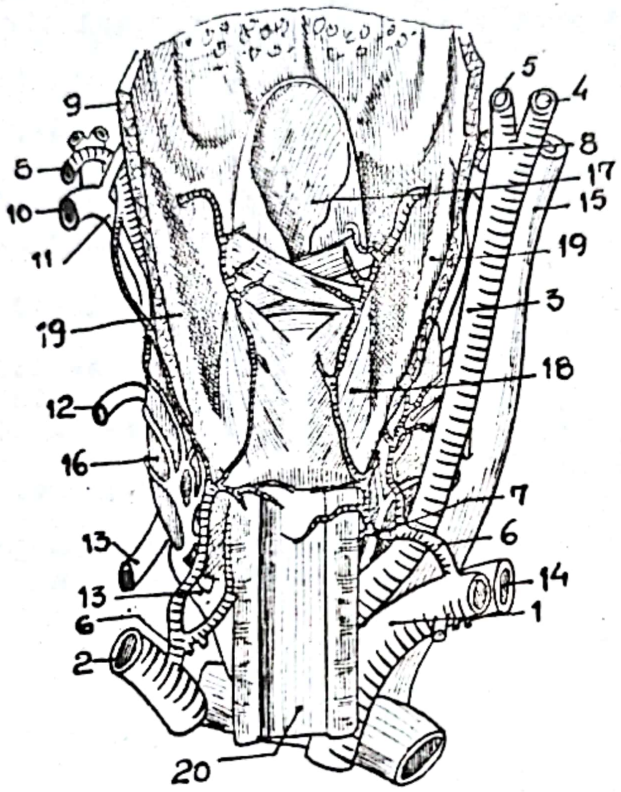

Fig.72. Arterele şi venele laringelui şi glandei tiroide (vedere posterioară)

1= artera subclaviculară dreaptă, 2= artera subclaviculară stîngă, 3= artera carotidă primitivă, 4= artera carotidă internă, 5= artera carotidă externă, 6= artera tiroidiană inferioară, 7= artera laringee posterioară, 8= artera tiroidiană superioară, 9= membrana tiro-hioidiană, 1o= trunchiul venos tiro-lingo-facial, 11= venele tiroidiene superioare, 12= venele tiroidiene mijlocii, 13= venele tiroidiene inferioare, 14= vena subclaviculară, 15= vena jugulară internă, 16= corpul tiroidian, 17= orificiul superior al laringelui, 18= muşchiul crico-aritenoidian posterior, 19= marginea posterioară a cartilajului tiroid, 20=traheea.

Venele urmează traiectul invers arterelor (fig.69, 72).

Limfaticele de la nivelul etajului supraglotic - limfatice superioare - traversează membrana tiro-hioidiană şi merg la ganglionii jugulari interni (fig.73).

Restul limfaticelor laringelui se împart în 3 grupe: un grup anterior şi inferior şi două grupe postero-laterale.

Limfaticele anterioare şi inferioare traversează membrana crico-tiroidiană şi ajung la ganglionii jugulari interni, fie direct, fie prin intermediul ganglionilor prelaringieni sau pretraheali (fig.73).

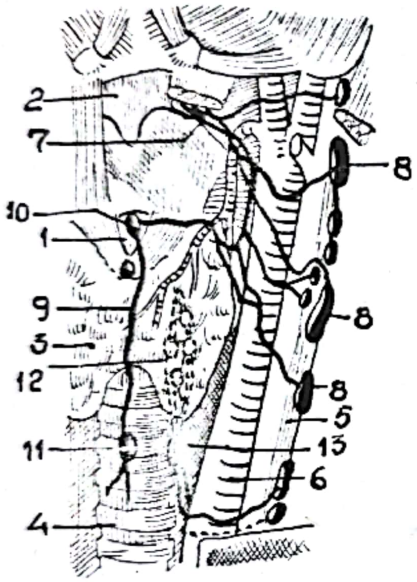

Fig.73

Limfaticele laringelui

1= membrana crico-tiroidiană
2= membrana tiro-hioidiană
3= glanda tiroidă
4= traheea
5= vena jugulară internă
6= artera carotidă primitivă
7= limfaticele superioare
8= ganglionii jugulari interni
9= limfaticele inferioare
10=ganglioni prelaringei
11=ganglion pretraheal
12=limfatice postero-laterale (punctate îndărătul tiroidei)
13=ganglioni recurenţiali

Limfaticele postero-laterale traversează membrana cricotraheală şi merg la ganglionii recurenţiali (fig.73).

H.QUINET a arătat că limfaticele provenite de la o jumătate a laringelui pot merge la grupele ganglionare opuse.

Nervii laringelui provin din nervul laringeu superior şi din nervul laringeu inferior sau recurent (fig.74).

Nervul laringeu superior se împarte în două ramuri :

- unul intern şi
- unul extern (fig.74, 75).

Ramul intern perforează membrana tiro-hioidiană împreună cu artera laringee superioară şi va inerva mucoasa etajului supra-

glotic (fig.74, 75).

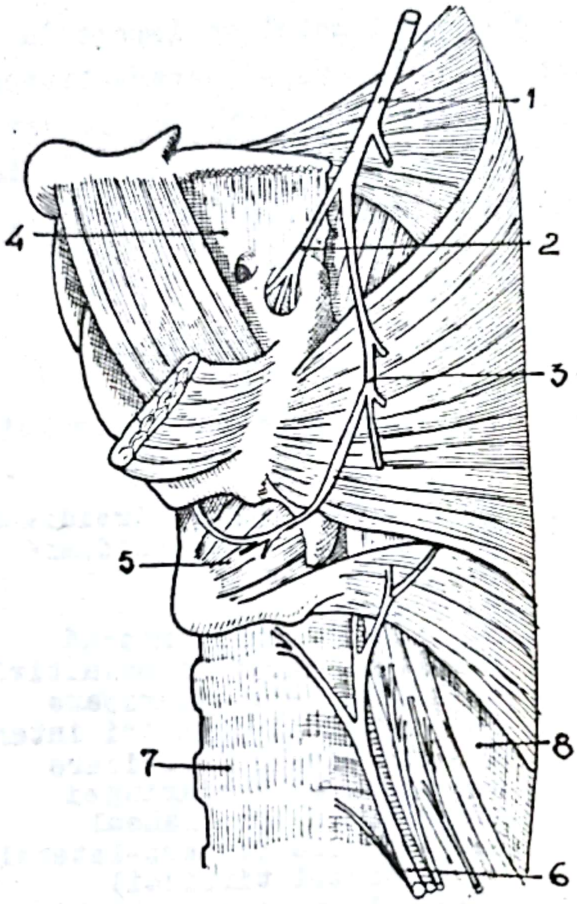

Fig. 74. Nervii laringelui

1= nervul laringeu superior cu :
2= ramul intern şi
3= ramul extern
4= membrana tiro-hioidiană
5= muşchiul crico-tiroidian
6= nervul laringeu inferior (recurent)
7= traheea
8= esofagul

Ramul extern va inerva muşchiul crico-tiroidian şi o parte a mucoasei etajului subglotic (fig.74, 75).

Nervul recurent va inerva toţi ceilalţi muşchi intrinseci ai laringelui, o parte a etajului subglotic şi mucoasa de pe faţa

posterioară a laringelui (fig.74, 75).

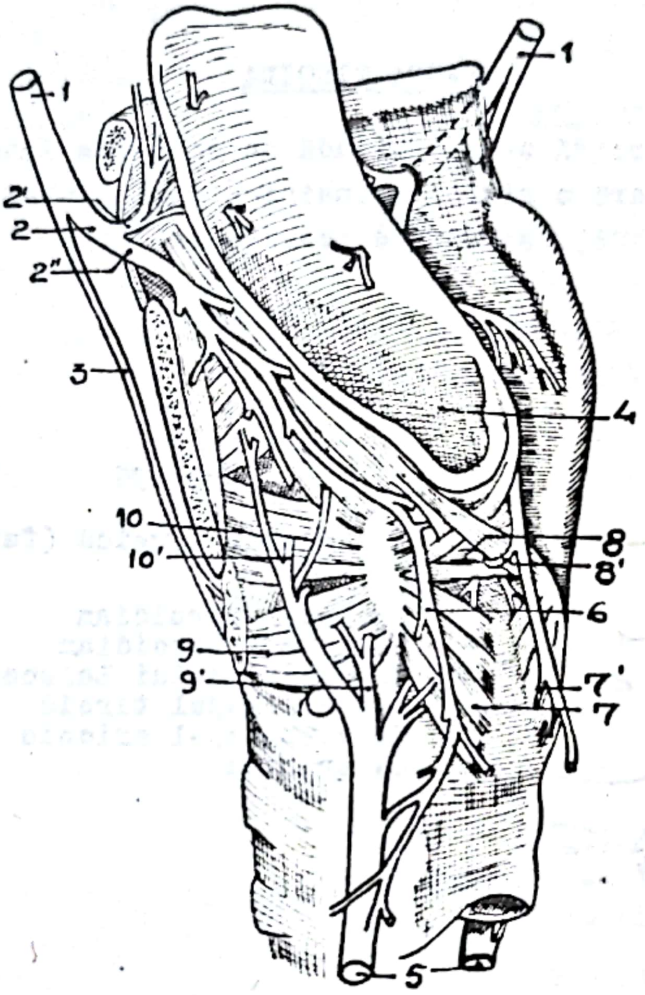

Fig.75. Nervii laringelui

1= nervul laringeu superior cu 2= ramul intern care se împarte în 2'=ramul ascendent şi 2"=ramul descendent, 3=ramul extern, 4=etajul supraglotic, 5=nervul laringeu inferior (recurent), 6=ansa lui Galien, 7=muşchiul crico-aritenoidian posterior cu 7'=inervaţia sa, 8=muşchiul ari-aritenoidian cu 8'=inervaţia sa, 9=muşchiul crico-aritenoidian lateral cu 9'=inervaţia sa, 1o=muşchiul tiro-aritenoidian cu 1o'=inervaţia sa.

Dedesubtul mucoasei de pe faţa posterioară a laringelui se formează ansa anastomotică a lui GALIEN, între un filet nervos care provine din laringeul superior şi altul provenit din nervul recurent (fig.75).

GLANDA TIROIDA

Glanda tiroidă este o glandă cu secreţie internă, situată pe faţa anterioară a gîtului, înaintea conductului laringo-traheal, pe care îl îmbrăţişează în concavitatea ei.

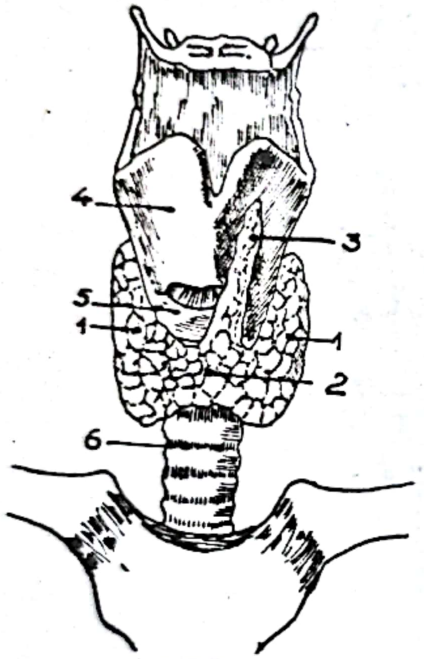

Fig.76

Glanda tiroidă (faţă)

1= lobul tiroidian
2= istmul tiroidian
3= piramida lui Lalouette
4= cartilajul tiroid
5= cartilajul cricoid
6= traheea

Ea are forma literei H, fiind constituită din doi lobi laterali uniţi printr-un istm (fig.69, 76, 77).

La omul adult şi normal ea cîntăreşte 25-30 grame şi are o lăţime şi o înălţime de 6 cm.

Culoarea ei este brun-roşcată, iar consistenţa este moale.

Istmul glandei tiroide este o lamă de ţesut glandular, turtită în sens antero-posterior, care are o lărgime de 1 cm şi o înălţime de 15 mm.

Faţa anterioară este convexă şi vine în raport cu aponevroza cervicală mijlocie şi cu muşchii sub- hioidieni.

Faţa posterioară este concavă şi vine în raport cu cel de al doilea, al treilea şi al patrulea inel traheal.

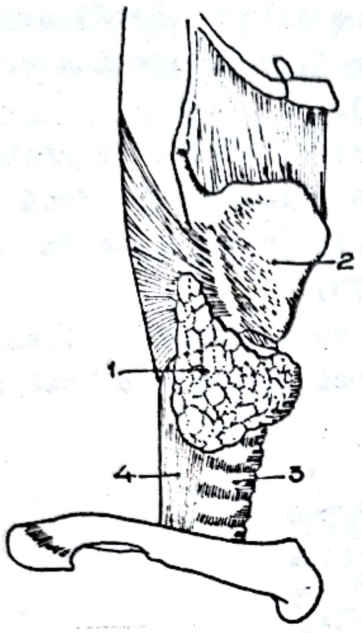

Fig. 77
Glanda tiroidă (profil)

1= lobul tiroidian
2= cartilajul tiroid
3= traheea
4= esofagul

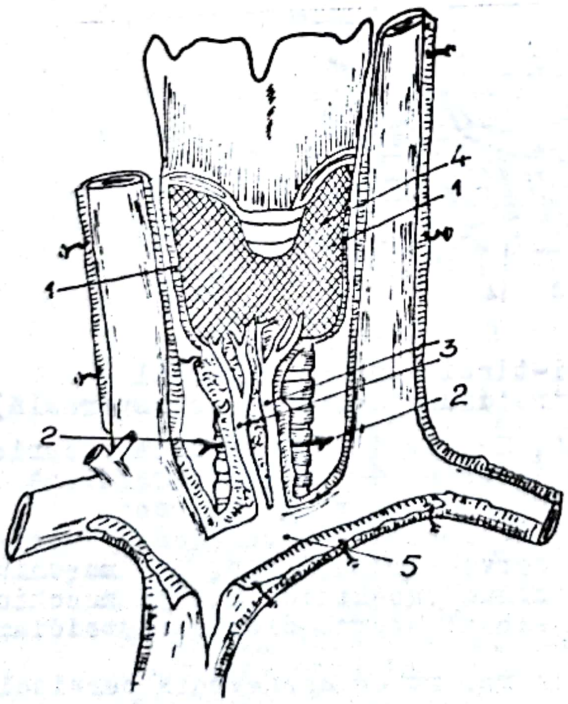

Fig.78
Teaca viscerală a gîtului (vedere din faţă)

1= teaca peri-tiroidiană (secţionată)
2= aponevroza tiro-pericardică
3= venele tiroidiene inf.
4= glanda tiroidă acoperită de capsula proprie
5= trunchiul venos brahio-cefalic stîng

De pe marginea_lui_superioară, care este concavă, se poate desprinde, în special din partea stîngă, o prelungire conică numită piramida lui LALOUETTE (fig.69, 76).

Marginea_lui_inferioară, de asemenea concavă, dă naştere venelor tiroidiene inferioare, care coboară printre cele două foiţe ale aponevrozei tiro-pericardice, pentru a se vărsa în trunchiul venos brahio-cefalic stîng (fig.69, 78).

Lobii_laterali_ai_glandei_tiroide au o formă de piramidă triunghiulară, prezentîndu-ne trei feţe, trei margini, o bază şi un vîrf.

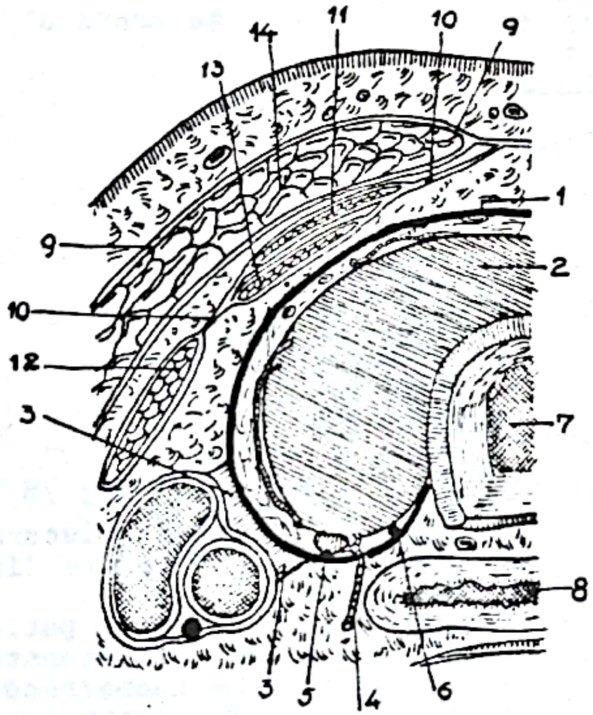

Fig.79. Teaca peri-tiroidiană şi raportul lobului tiroidian (secţiune transversală)

1= teaca peri-tiroidiană, 2= tiroida cu capsula proprie, 3= ligamentele laterale externe, 4= artera tiroidiană inferioară, 5= paratiroidele, 6= nervul recurent, 7= traheea, 8= esofagul, 9= aponevroza cervicală superficială, 1o= aponevroza cervicală mijlocie, 11= muşchiul sterno-hioidian, 12= muşchiul omo-hioidian, 13= muşchiul sterno-tiroidian, 14= muşchiul sterno-cleido-mastoidian

Faţa_antero-externă vine în raport cu aponevroza cervicală mijlocie şi cu muşchii subhioidieni (fig.69, 79).

Faţa_internă_vine în raport cu organele axiale: laringele

şi traheea (fig.69, 76), faringele şi esofagul cu nervii recurenţi (fig.79).Există totdeauna o aderenţă la acest nivel, între tiroidă şi primul inel traheal.

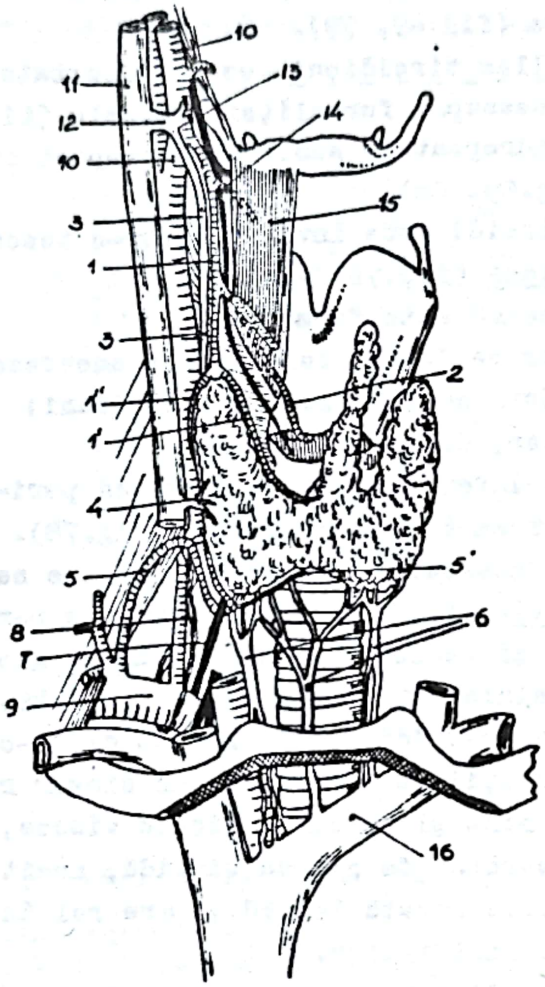

Fig.80. Vasele tiroidiene

1= artera tiroidiană superioară cu 1'=ramul terminal intern şi 1"=ramul terminal extern, 2= artera laringee inferioară, 3= venele tiroidiene superioare, 4= venele tiroidiene mijlocii, 5= artera tiroidiană inferioară cu 5'=ramul terminal inferior, 6= venele tiroidiene inferioare, 7=nervul recurent drept, 8= lanţul simpatic cervical, 9=artera subclaviculară 10=artera carotidă externă, 11=vena jugulară internă, 12=trunchiul venos tiro-lingo-faringo-facial, 13=nervul laringeu superior,14=arteră laringee superioară 15=muşchiul tiro-hioidian,16=tr.venos brahio-cefalic stg.

Faţa_posterioară_vine în raport cu pachetul vasculo-nervos al gîtului format din artera carotidă primitivă, vena jugulară internă şi nervul vag, situat în unghiul diedru posterior dintre aceste vase (fig.69, 79).

Baza_lobilor_tiroidieni este îndreptată în jos şi se găseşte la 1-2 cm deasupra furculiţei sternale (fig.69, 80).

Vîrful, îndreptat în sus, vine în raport cu vasele tiroidiene superioare (fig.69, 80).

Glanda tiroidă este învelită într-o teacă fibroasă numită teaca peri-tiroidiană (fig.78, 79).

Această teacă este formată:

- anterior de foiţa profundă a aponevrozei cervicale mijlocii, care înconjură muşchii sterno-tiroidieni;
- posterior, de teaca viscerală.

In partea inferioară, această teacă peri-tiroidiană se continuă cu aponevroza tiro-pericardică (fig.78).

Înăuntrul acestei teci peri-tiroidiene se găseşte capsula proprie a glandei tiroide, care aderă intim de parenchimul tiroidian, iar între ea şi teaca peri-tiroidiană se găseşte o pătură subţire de ţesut celular şi vase de sînge (fig.79).

Parenchimul tiroidian este format dintr-o sumedenie de vezicule care au pereţii formaţi dintr-un singur rînd de celule cilindrice şi care sînt pline cu un lichid vîscos, coloidal, care conţine hormonul secretat de glanda tiroidă, numit tiroxină.

Tiroxina este bogată în iod şi are rol în dezvoltarea fizică şi psihică a indivizilor.

Glanda tiroidă este vascularizată_de ramurile terminale ale arterelor tiroidiene superioare şi inferioare (fig.69, 80).

Venele tiroidiene superioare se pot vărsa, fie în trunchiul tiro-lingo-facial a lui FARABEUF, fie direct în vena jugulară internă (fig.69, 80).

Venele tiroidiene inferioare se varsă în trunchiurile venoase brahio-cefalice (fig.69, 80).

Vasele limfatice superioare şi laterale merg la ganglionii jugulari interni (fig.81).

Limfaticele inferioare şi laterale merg la ganglionii re-

curenţiali şi jugulari interni, fie direct, fie prin intermediul ganglionilor prelaringieni şi pretraheali (fig.81).

Inervaţia tiroidei este dată de plexurile nervoase vegetative, care vin pe traiectul arterelor tiroidiene superioare şi inferioare.

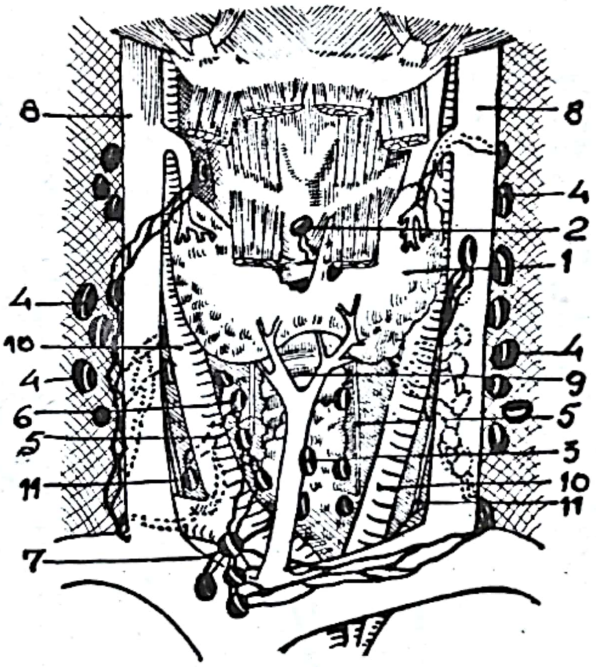

Fig.81. Limfaticele glandei tiroide

1= glanda tiroidă, 2= ganglionii prelaringei, 3= ganglioni pretraheali, 4= ganglioni jugulari interni, 5= nervul recurent, 6= ganglioni recurenţiali, 7= ganglioni retro-sternali, 8= vena jugulară internă, 9= traheea, 10= artera carotidă primitivă, 11= nervul vag.

GLANDELE PARATIROIDE

Sînt glande cu secreţie internă, situate pe faţa posterioară a lobilor tiroidieni (fig.82).

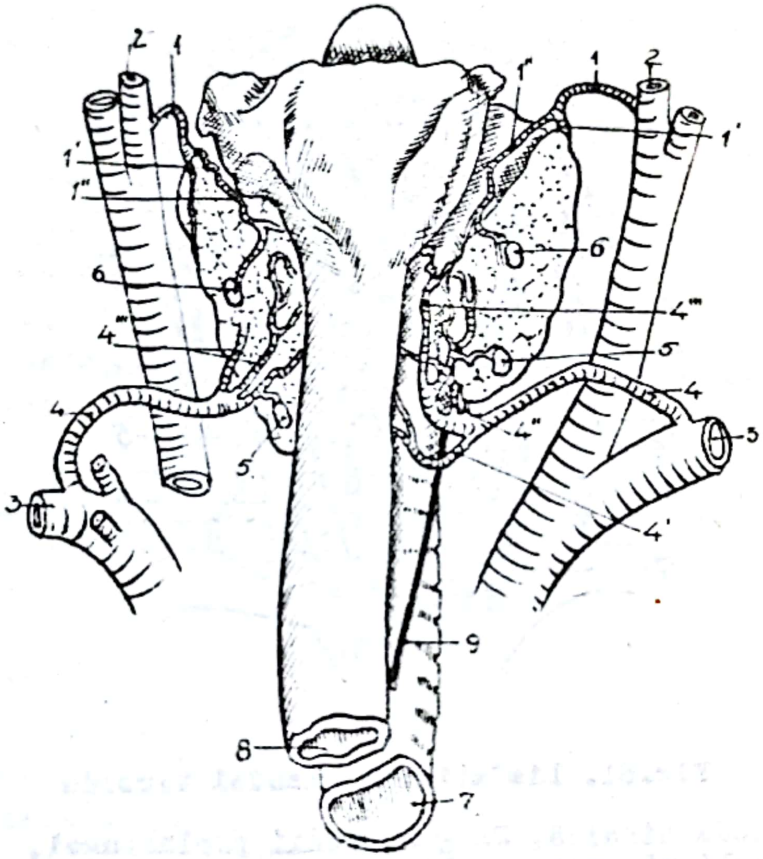

Fig.82. Situaţia şi rapoartele vasculare ale paratiroidelor.

1= artera tiroidiană superioară cu 1'= ramul terminal extern, 1"= ramul terminal posterior, 2= artera carotidă externă, 3= artera subclaviculară, 4= artera tiroidiană inferioară cu 4'= ramul terminal inferior, 4"= ramul terminal profund şi 4"'= ramul terminal posterior, 5= glandele paratiroide inferioare, 6= glandele paratiroide superioare, 7= traheea, 8= esofagul, 9= nervul recurent drept.

Scanned with OKEN Scanner

In general ele sînt în număr de 4, dintre care două sînt superioare şi două inferioare (fig.82).

Au o formă ovalară, cu o lungime de 8-9 mm, o lăţime de 4-5 mm şi o grosime de 2-3 mm.

Greutatea lor este de 4e mg.

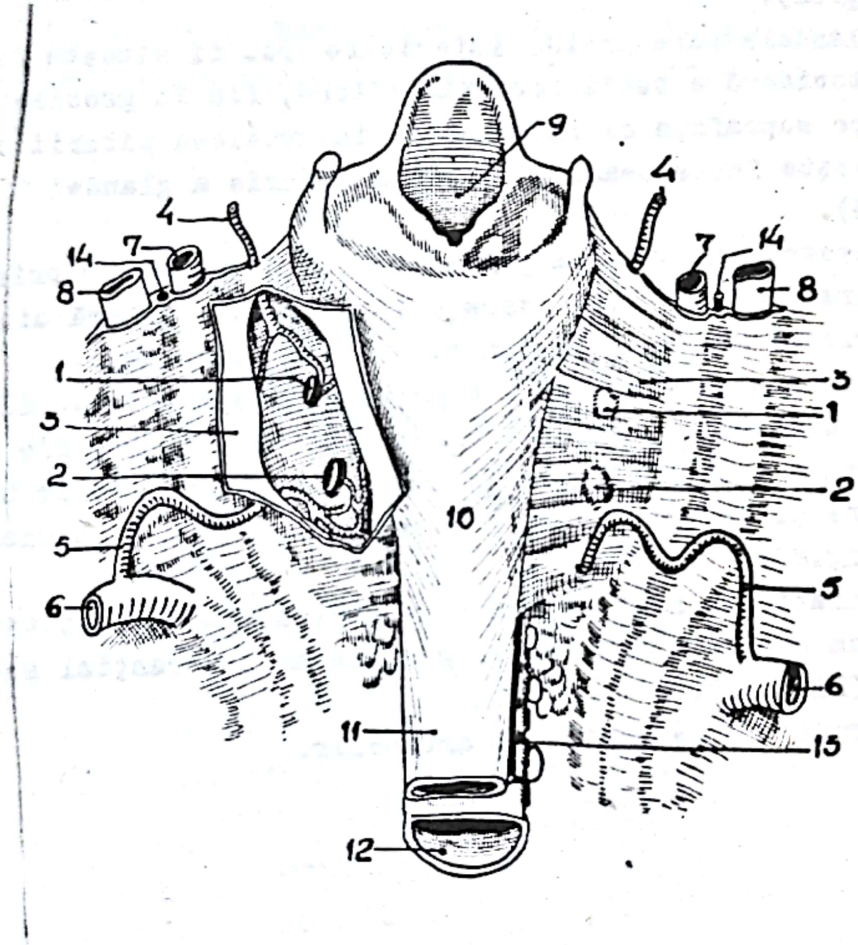

Fig.83. Teaca peri-tiroidiană şi situaţia glandelor paratiroide în loja tiroidiană.

1= paratiroidele superioare, 2= paratiroidele inferioare, 3= peretele posterior al tecii peri-tiroidiene, 4= arterele tiroidiene superioare, 5= arterele tiroidiene inferioare, 6= artera sub-claviculară, 7= artera carotidă primitivă, 8= vena jugulară internă, 9= laringele, 1o= faringele, 11= esofagul, 12= traheea, 13= nervul recurent drept, 14= nervul vag.

Paratiroidele superioare se găsesc pe marginea postero-internă a lobilor tiroidieni, puţin deasupra locului de pătrundere a arterei tiroidiene inferioare; paratiroidele inferioare se găsesc tot la nivelul marginii postero-interne a lobilor tiroidieni, puţin dedesubtul locului de pătrundere al arterei tiroidiene inferioare (fig.82).

Glandele paratiroide inferioare pot fi situate fie pe suprafaţa exterioară a tecii peri-tiroidiene, fie în grosimea acestei teci, fie pe suprafaţa ei interioară, în grosimea păturii celulcase care se găseşte între teacă şi capsula proprie a glandei tiroide, (fig.82, 83).

Fiecare paratiroidă primeşte cîte o arteră proprie.

Paratiroidele inferioare primesc cîte o arteră din tiroidiana inferioară sau din una din ramurile ei terminale.

Paratiroidele superioare primesc cîte o arteră, fie dintr-o ramură terminală a arterei tiroidiene inferioare, fie din anastomoza care uneşte ramurile posterioare ale arterelor tiroidiene superioare şi inferioare, fie un ram din artera tiroidiană superioară (fig.82).

Limfaticele sînt separate de acelea ale glandei tiroide şi merg la un ganglion din lanţul ganglionar recurenţial sau jugular intern (PERDOZA).

Nervii vin pe traiectul arterelor.

FARINGELE

Faringele,al doilea segment al tubului digestiv, este situat înaintea coloanei vertebrale cervicale, îndărătul foselor nazale,cavităţii bucale şi laringelui,dedesubtul bazei craniului şi deasupra esofagului,cu care se continuă în jos (fig.84).

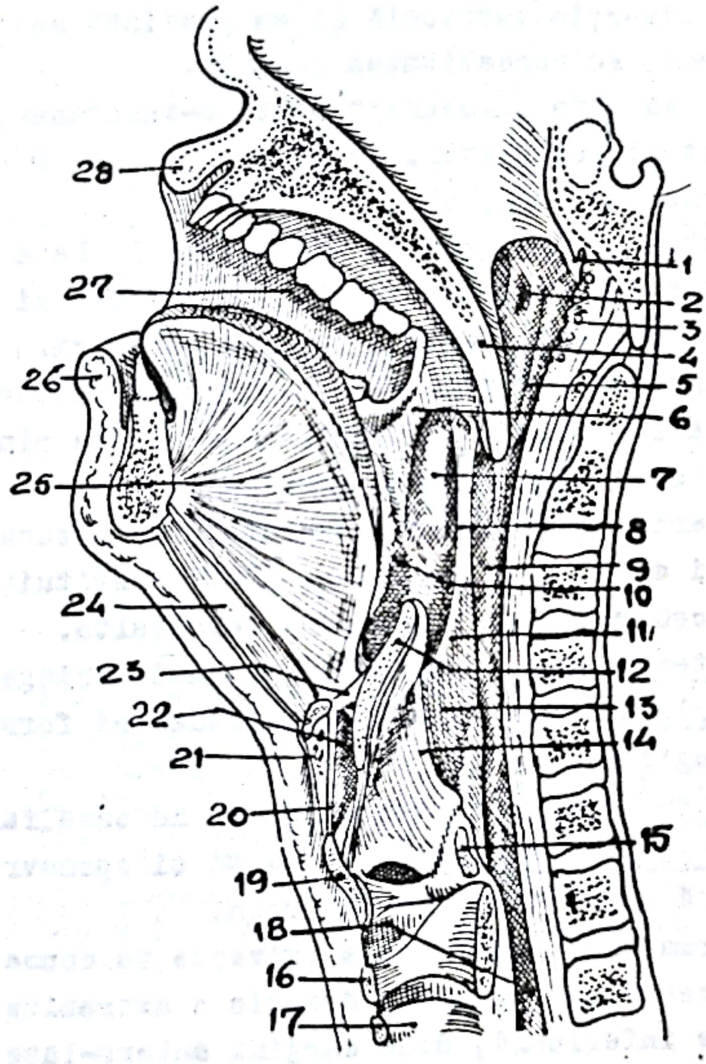

Fig.84. Secţiune medio-sagitală prin faringe

1= bursa faringiană, 2=orificiul tubar, 3=amigdala faringiană, 4=vălul palatin, 5=rino-faringe, 6=pilierul anterior, 7=amigdala palatină, 8=pilierul post., 9=oro-faringe, 1o=baza limbii, 11=repliul faringo-

epiglotic, 12= epiglota, 13=laringo-faringe, 14=pliul ari-epiglotic, 15=cartilajul aritenoid, 16=cartilajul criccid, 17=primul inel traheal, 18=esofagul, 19=cartilajul tiroid, 2o=membrana tiro-hioidiană, 21=bursa seroasă sub-hioidiană, 22=loja tiro-gloso-epiglotică, 23=membrana hio-epiglotică, 24=mușchiul genio-hioidian, 25=mușchiul genio-glos, 26=secțiunea buzei inferioare, 27=deschiderea canalului lui Stenon, 28=secțiunea buzei superioare.

El are o direcție verticală și se prezintă sub forma unui jgheab, care privește cu concavitatea înainte.

Din cauză că este un conduct musculo-membranos, comun aparatului digestiv și respirator, în interiorul lui aerul respirator se încrucișează în X cu bolul alimentar.

Scheletotopic, faringele se întinde de la baza craniului pînă la nivelul discului intervertebral dintre a 6-a și a 7-a vertebră cervicală (fig.84), avînd o lungime de 14 cm.

In timpul fiecărei mișcări de deglutiție, faringele se scurtează, extremitatea lui inferioară putîndu-se ridica pînă la mijlocul corpului celei de a 5-a vertebră cervicală.

Pereții faringelui, făcînd abstracție de pătura celulară care-l înconjură și care nu îi aparține, sînt constituiți din trei tunici așezate concentric, una împrejurul celeilalte.

Tunica externă este formată din mușchii faringelui;

Tunica mijlocie este de natură fibroasă și formează aponevroza intra-faringiană.

Tunica internă este constituită din mucoasa faringelui.

Tunica fibroasă a faringelui, numită și aponevroza intra-faringiană, formează scheletul acestui organ.

Ea are forma unui jgheab care privește cu concavitatea înainte, din care cauză noi îi putem descrie o extremitate superioară, o extremitate inferioară, două margini antero-laterale, o suprafață exterioară și o suprafață interioară.

Extremitatea superioară a acestei aponevroze corespunde bazei craniului, pe care se inseră în felul următor :

- pe linia mediană ea se inseră pe tuberculul faringian, pe fața inferioară a apofizei bazilare a occipitalului;

- lateral ea se inseră, mergînd dinapoi înainte, pe fața

inferioară a stîncii temporalului, de la latura antero-internă a orificiului carotidian pînă la vîrful stîncii, pe lama fibro-cartilaginoasă care închide gaura ruptă anterioară, pe partea postero-externă a bazei apofizei pterigoidiene (fig.85).

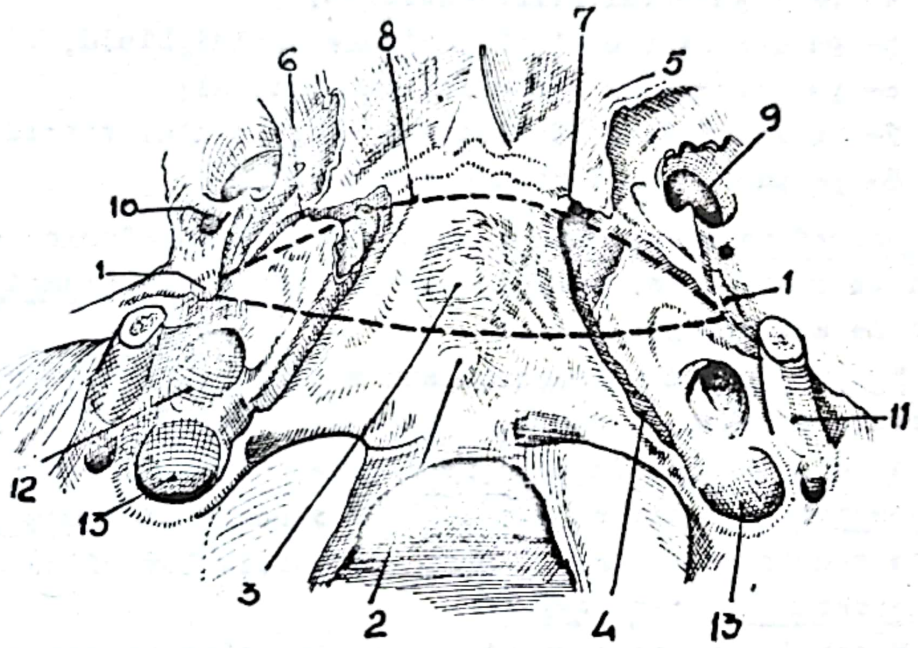

Fig.85 . Regiunea faringiană de la baza craniului
1= spina sfenoidului, 2= tuberculul faringian, 3= foseta naviculară, 4= sutura petro-bazilară, 5= aripa internă a apofizei pterigoide, 6= linia pterigo-spinoasă, 7= gaura ruptă anterioară, 8= linia inter-pterigoidiană, 9= gaura ovală, 10= mica gaură rotundă, 11= apofiza stiloidă, 12= orificiul carotidian, 13= gaura ruptă posterioară.

Extremitatea inferioară a aponevrozei se subţiază din ce în ce mai mult şi se continuă cu tunica mijlocie, celuloasă, a esofagului.

Prin marginile ei antero-laterale această aponevroză se inseră, mergînd de sus în jos, pe următoarele oase şi cartilaje:

1- pe marginea posterioară a aripei interne a apofizei pte-

rigoide;

2- pe ligamentul pterigo-maxilar, care se întinde de la croşetul apofizei pterigoide, pînă la extremitatea posterioară a marginei alveolare a maxilarului inferior;

3- pe partea posterioară a liniei milo-hioidiene;

4- pe ligamentul stilo-hioidian;

5- pe coarnele mici şi mari ale osului hioid;

6- pe ligamentul tiro-hioidian lateral;

7- pe marginea posterioară a cartilajului tiroid;

8- pe partea posterioară a cricoidului.

Suprafaţa exterioară a apenevrozei intra-faringiene vine în raport cu muşchii faringelui, iar suprafaţa interioară este căptuşită de mucoasa faringelui.

Tunica externă sau musculară a faringelui este constituită din 5 perechi de muşchi, dintre care 3 perechi numiţi şi muşchi intrinseci, cu rol de a îngusta faringele, din care cauză se numesc muşchi constrictori, iar celelalte doua perechi sînt muşchi extrinseci, care scurtează faringele prin contracţia lor şi se numesc muşchi ridicatori ai faringelui.

Muşchii constrictori ai faringelui sînt în numar de 3 perechi:

- constrictorii superiori;
- constrictorii mijlocii şi
- constrictorii inferiori.

Ei se acopera unul pe altul, invers ca ţiglele de pe casă (fig.86).

Constrictorul superior are o forma patrulateră şi ocupă 1/3 superioară a faringelui (fig.86).

Prin extremitatea lui antero-externă, el se prinde pe :

- marginea posterioară a aripii interne a apofizei pterigoide ;
- pe ligamentul pterigo-maxilar şi
- pe partea posterioară a liniei milo-hioidiene.

Prin cealaltă extremitate a lui, fibrele musculare se încrucişează pe linia mediană posterioară cu cele a muşchiului opus,

formînd o chingă musculară, care îmbrăţişează în concavitatea ei aponevroza faringiană.

Marginea superioară a muşchiului este oblică de sus în jos şi dinapoi înainte, astfel că ea urcă pînă la baza craniului, numai în partea posterioară, după care se îndepărtează din ce în ce mai mult de aceasta, în spaţiul acesta observîndu-se aponevroza faringelui (fig.86).

Marginea inferioară este acoperită de constrictorul mijlociu al faringelui (fig.86).

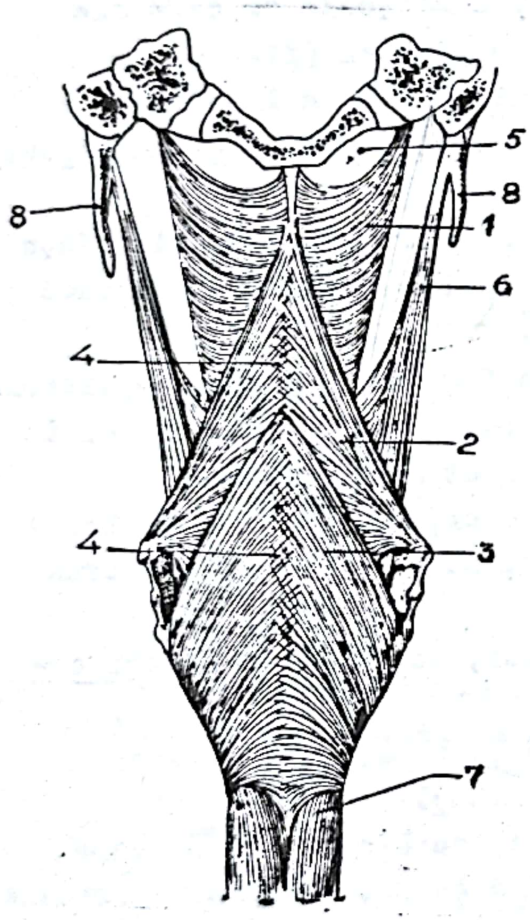

Fig.86
Muşchii faringelui.

1= muşchiul constrictor superior
2= muşchiul constrictor mijlociu
3= muşchiul constrictor inferior
4= rafeul median posterior al faringelui
5= aponevroza faringo-bazilară
6= muşchiul stilo-faringian
7= esofagul
8= apofiza stiloidă.

Constrictorul mijlociu are formă triunghiulară (fig.86).

Prin vîrful lui el se prinde pe coarnele mici (fasciculul condro-faringian) şi pe coarnele mari (fasciculul cerato-faringian) a osului hioid.

La nivelul bazei lui, fibrele musculare care-l alcătuiesc

se încrucişează pe linia mediană posterioară cu cele ale muşchiului opus, formînd în felul acesta o altă chingă musculară (fig.86).

Marginea lui superioară acoperă constrictorul superior, iar cea inferioară este acoperită de constrictorul inferior (fig. 86).

Constrictorul inferior are o formă trapezoidală (fig.86).

Prin baza lui mică el se prinde, prin două fascicule, pe cartilajul tiroid şi cricoid.

La nivelul bazei lui mari, care corespunde liniei mediane posterioare, fibrele lui musculare se încrucişează cu cele ale muşchiului opus, formînd o altă chingă musculară (fig.86).

Marginea lui superioară acoperă porţiunea inferioară a constrictorului mijlociu, în timp ce pe sub marginea lui inferioară trece nervul recurent.

Cele trei perechi de muşchi constrictori, căptuşind faţa posterioară şi feţele laterale ale faringelui, formează o chingă care priveşte cu concavitatea anterior.

Cînd ei se contractă micşorează diametrul antero-posterior al faringelui, apropiind peretele posterior de cel anterior şi în felul acesta bolul alimentar este propulsat spre esofag.

Constrictorul mijlociu şi inferior, din cauza fibrelor lor musculare, care au o direcţie oblică, au şi rolul de a scurta faringele.

Muşchii ridicători ai faringelui, consideraţi muşchi extrinseci sînt:

- muşchii faringo-stafilini şi
- muşchii stilo-faringieni (fig.86).

Ei sînt muşchi lungi şi subţiri, cu o direcţie aproape verticală, din care cauză, atunci cînd se contractă şi se scurtează, ridică extremitatea inferioară a faringelui.

Suprafaţa inferioară a faringelui este căptuşită cu o mucoasă numită mucoasa faringelui.

Ea este formată dintr-un epiteliu şi un chorion. Epiteliul este de tip cilindric ciliat, în vecinătatea choanelor nazale şi a orificiului superior al laringelui şi de tip pavimentos stratificat în rest.

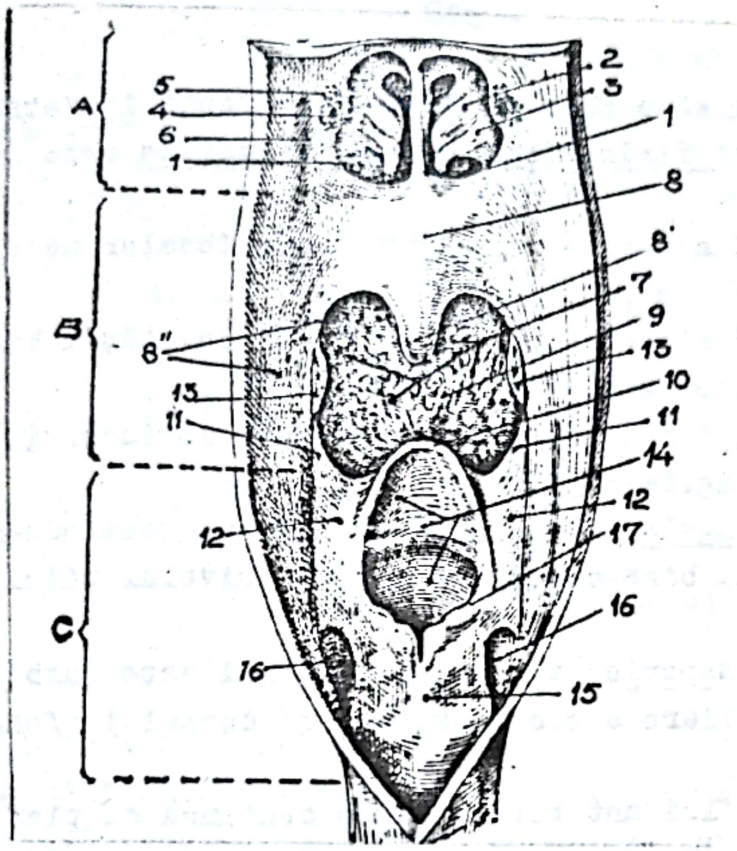

Fig. 87. Faringele - secţiunea peretelui posterior pentru a vedea endo-faringele

A= rino-faringele
B= oro-faringele
C= laringo-faringele

A/ 1= coanele nazale, 2= cornetul mijlociu, 3= cornetul inferior, 4= orificiul trompei lui Eustache, 5= amigdala tubară a lui Gerlach, 6= foseta lui Rosenmüller.

B/ 7= istmul gîtlejului, 8= vălul palatin cu 8'= lueta, 8"=pilierii anteriori şi posteriori, 9= porţiunea faringiană a limbii cu amigdala lingualā, 10= epiglota, 11= repliul gloso-epiglotic lateral, 12= repliul faringo-epiglotic, 13= amigdala palatină,

C/ 14= orificiul superior al laringelui, 15= faţa posterioară a laringelui, 16= şanţul faringo-laringian (piriform),17= ligamentul ariteno-epiglotic.

Chorionul este foarte bogat în foliculi limfatici.

Interiorul faringelui sau endo-faringele este împărţit în 3 etaje :

- un etaj superior, care corespunde foselor nazale, numit rino-faringe sau cavum ;

- un etaj mijlociu, care corespunde cavităţii bucale, numit oro-faringe sau buco-faringe;

- un etaj inferior, care corespunde laringelui, numit laringo-faringe (fig.84,87).

Rino-faringele are o formă cubică, prezentîndu-ne 6 pereţi şi se întinde de la baza craniului pînă la nivelul vălului palatin (fig.84,87).

Peretele superior al rino-faringelui este curb şi corespunde apofizei bazilare a occipitalului şi corpului sfenoidului (fig.84,88,9o).

In partea lui anterioară el se continua cu plafonul foselor nazale, de care este separat prin repliurile salpingo-nazale, care se întind de la partea posterioară a septului nazal , la orificiul trompelor lui EUSTACHE. Acest perete este căptuşit de către mucoasă, care aderă puternic la os.

La nivelul acestui perete, în grosimea mucoasei, se găsesc:

- amigdala faringiană;

- bursa faringiana şi

- hipofiza faringiană (fig.84,88).

Amigdala faringiană ocupă regiunea mediană a bolţii faringiene, fiind situată între cele două orificii tubare, înapoia choanelor nazale şi înaintea unei linii transversale dusă prin tuberculul faringian.

Ea se prezintă sub forma unui relief neregulat, dreptunghiular, cu o lungime de 25 mm şi o lăţime de 2o mm.

Pe linia ei mediană se vede un şanţ antero-posterior, care este mai profund spre partea lui posterioară, unde se termină într-o mică depresiune care poartă numele de bursa faringiană.

Aceasta se găseşte la mijlocul distanţei dintre arcul anterior al atlasului şi choanele nazale.

De fiecare parte a acestui şanţ median se găsesc un număr

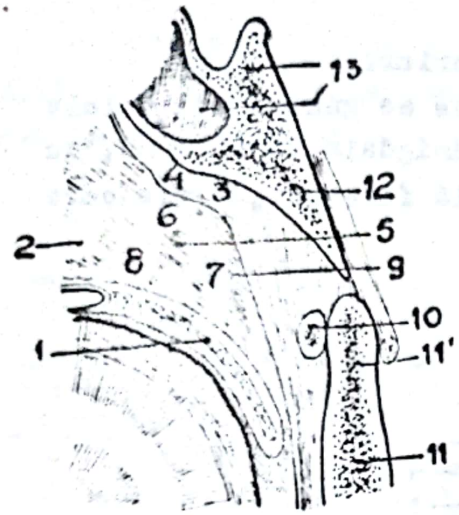

Fig.88

Peretele lateral al rino-faringelui
1= vălul palatin,
2= extremitatea posterioară a cornetului inferior
3= plafonul faringelui cu
4= amigdala faringiană
5= orificiul faringian al trompei
6= bureletul trompei
7= repliul salpingo-faringian
8= repliul salpingo-palatin
9= foseta lui ROSENMÜLLER
10=arcul anterior al atlasului
11=axisul cu
11'apofiza odontoidă
12=apofiza bazilară a occipitalului
13=corpul sfenoidului cu sinusul sfenoidal.

variabil de pliuri curbe,radiare.

Amigdala faringiană apare încă din perioada fetală şi apoi se dezvoltă treptat, pentru ca să atingă maximum de mărime la vîrsta de 12-14 ani, după care regresează.

Structura ei este identică cu cea a amigdalei palatine, adică este alcătuită dintr-o pătură proprie formată din foliculi închişi şi dintr-un epiteliu cilindric ciliat.

Hipofiza faringiană este un mic corp epitelial, care se dezvoltă în grosimea mucoasei faringiene, imediat îndătătul ciocului vomerului.

Peretele anterior este constituit din choanele nazale (fig.87).

Pereţii laterali prezintă,în partea lor anterioară,orificiul faringian al trompei lui EUSTACHE , iar posterior foseta lui ROSENMULLER (fig.84,87,88,90).

Orificiul tubar este triunghiular, orientat cu vîrful în sus şi cu baza în jos.

El este delimitat anterior de un repliu de mucoasă numit repliu salpingo-palatin, iar posterior de un repliu de mucoasă numit salpingo-faringian.

Acest orificiu se găseşte situat la 1 cm deasupra vălului

palatin şi la 1 cm înapoia cornetului inferior.

La nivelul acestor orificii tubare se găsesc amigdalele tubare ale lui GERLACH, care împreună cu amigdala faringiană, cu amigdalele palatine şi cu amigdala lingualá formează,marele cerc limfatic a lui WALDEYER (fig.89).

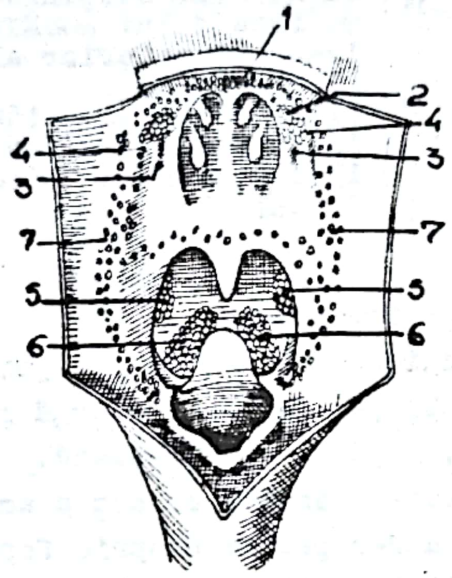

Fig.89. Marele cerc limfatic al lui WALDEYER
1= amigdala faringiană, 2= amigdala tubará
3= orificiul tubar, 4= foseta lui ROSENMULLER
5= amigdala palatină, 6= amigdala lingualá,
7= foliculi limfatici care formează un releu între diversele amigdale.

Inapoia orificiului tubar se găseşte cîte o depresiune numită foseta lui ROSENMÜLLER (fig.84,87,88,90).

Ea este vestigiul celei de a doua fante branhiale.

Cînd este foarte dezvoltată poartă numele de diverticulul lui PERTYCK.

Fundul ei este ocupat de ţesut limfoid şi corespunde pachetului vasculo-nervos al gîtului.

Peretele_posterior_ se continuă în pantă dulce cu peretele superior. Acest perete corespunde atlasului şi axisului (fig.84).

Peretele_inferior , în timpul deglutiţiei este format de vălul palatin, care devine orizontal, iar în rest el lipseşte, la acest nivel rino-faringele comunicînd cu oro-faringele (fig.84,88).

Fig.90

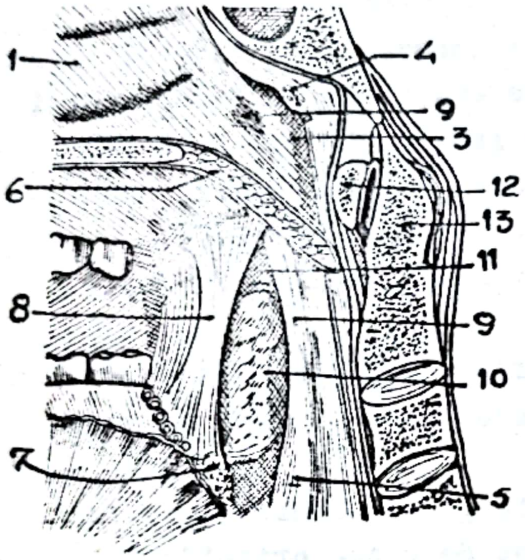

Secţiune medio-sagitală prin rino-faringe şi oro-faringe.

1= rino-faringele
2= orificiul trompei lui EUSTACHE
3= foseta lui ROSENMULLER
4= amigdala faringiană
5= oro-faringele
6= vălul palatin
7= baza limbii
8= pilierul anterior
9= pilierul posterior
1o-amigdala palatină
11=foseta supra-amigdaliană
12=arcul anterior al atlasului
13=axisul

Oro-faringele corespunde cavităţii bucale, întinzîndu-se de la nivelul vălului palatin pînă la un plan fictiv dus prin osul hioid.

Are o formă cubică cu 6 pereţi (fig.84, 87).

Peretele_posterior_ corespunde axisului şi corpului celei de a 3-a vertebre cervicale (fig.84, 9o).

Mucoasa care căptuşeşte acest perete este neregulată, din cauza numeroşilor foliculi limfatici şi a glandelor submucoase abundente, care dau un aspect mamelonat.

Pe pereţii laterali ai oro-faringelui găsim, în părţile anterioare, lojele amigdaliene cu amigdalele palatine (fig.84,87, 9o) şi cîte un şanţ larg, care conduce alimentele din cavitatea bucală spre partea inferioară a faringelui numite rigole alimentare.

Aceste rigole alimentare sînt delimitate :

- înăuntru de baza limbii şi mai jos de marginea externă a epiglotei;

- în afară de pilierul anterior, faţa internă a amigdalei

palatine, pilierul posterior şi peretele lateral al faringelui.

Peretele anterior al oro-faringelui corespunde istmului gîtlejului, delimitat:

- în sus de luetă;
- în jos de baza limbii
- lateral de pilierii anteriori ai vălului palatin (fig. 84, 87, 90).

Pereţii superior şi inferior lipsesc, pe la nivelul lor oro-faringele continuîndu-se cu celelalte etaje ale endo-faringelui

Laringo-faringele se întinde de la planul orizontal dus prin osul hioid, pînă la marginea inferioară a cricoidului, unde se găseşte extremitatea superioară a esofagului (fig.84,87).

El are formă de pîlnie cu extremitatea îngustă în jos, unde formează strînsoarea cricoidiană.

Peretele anterior al laringo-faringelui este format de orificiul superior al laringelui şi de peretele posterior al acestuia.(fig.84,87).

Pe linia mediană a acestui perete găsim superior rimula iar dedesubt un relief vertical determinat de placa cricoidului, de aritenoide şi de muşchii crico-aritenoidieni posteriori şi ari-aritenoidieni.

De o parte şi de alta a acestui relief se găsesc cele două şanţuri laringo-faringiene sau sinusuri piriforme (fig.87), prin care se scurg alimentele lichide şi semi-lichide.

Aceste sinusuri piriforme, care se întind şi pe pereţii laterali ai laringo-faringelui sînt întrerupte de către un pliu de mucoasă oblic, determinat de către nervul laringeu superior.

Peretele posterior al laringo-faringelui corespunde corpilor celei de a 4-a, a 5-a şi a 6-a vertebră cervicală, pe care se găsesc muşchii prevertebrali (fig.84).

Extremitatea inferioară a faringelui corespunde marginii inferioare a cricoidului şi se găseşte cam la 15 cm de arcadele dentare.

Limita dintre faringe şi esofag este dată de un repliu circular de mucoasă, pe care KILLIAN l-a numit gura esofagului.

Suprafaţa exterioară a faringelui sau exo-faringele pre-

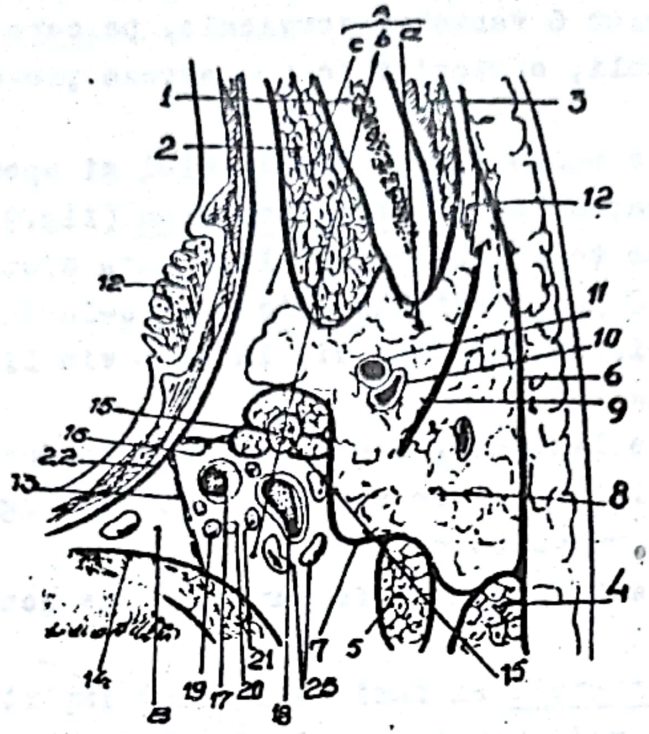

Fig.91. Spaţiul maxilo-vertebro-faringian

A= spaţiul latero-faringian cu a= loja glandulară b= spaţiul retro-stilian, c= spaţiul pre-stilian.

B= spaţiul retro-faringian

1= ramura ridicătoare a mandibulei, 2= muşchiul pterigoidian intern, 3= muşchiul maseter, 4= muşchiul sterno-cleido-mastoidian, 5= burta posterioară a digastricului, 6= aponevroza parotidiană superficială 7= aponevroza parotidiană profundă, 8= glanda parotidă, 9= nervul facial, 1o= vena jugulară externă, 11= artera carotidă externă, 12= faringele cu amigdala palatină, 13= septul sagital, 14= aponevroza pre-vertebrală, 15= apofiza stiloidă cu buchetul stilian, 16= aripioara faringiană, 17= artera carotidă internă, 18= vena jugulară internă, 19= ganglionul simpatic cervical superior, 2o=nervul vag, 21=nervul spinal, 22=nervul hipoglos, 23=ganglioni limfatici, 24=nervul gloso-faringian.

intă o pătură celuloasă ca o adventice, care îl separă de organele ecine. Această pătură celuloasă peri-faringiană se găseşte numai a nivelul peretelui posterior şi pereţilor laterali ai exo-faringelui, deoarece peretele lui anterior se confundă cu choanele nazale,

istmul gîtlejului şi orificiul superior al laringelui.

Peretele posterior al faringelui vine în raport cu faţa anterioară a primelor 6 vertebre cervicale, pe care se găsesc muşchii prevertebrali, căptuşiţi de aponevroza prevertebrală (fig.84, 91).

Intre faţa posterioară a faringelui şi aponevroza prevertebrală există un spaţiu numit retro-faringian (fig.91), în care se găseşte o pătură de ţesut conjunctiv lax, care ajută la mobilizarea faringelui şi 2 ganglioni limfatici retro-faringieni, situaţi în porţiunea superioară a spaţiului, la care vin limfaticele superioare ale faringelui.

In părţile laterale, acest spaţiu este închis de două septuri sagitale (fig.91), care se întind de la marginile faringelui pînă la aponevroza prevertebrală.

In jos acest spaţiu retro-faringian se continuă cu spaţiul retro-esofagian.

Pereţii laterali ai faringelui sînt împărţiţi de către un plan orizontal dus prin marginea inferioară a mandibulei în două porţiuni:

- una cefalică, situată deasupra acestui plan şi
- alta cervicală, situată dedesubtul acestui plan.

Pereţii laterali ai faringelui, în porţiunea cefalică, vin în raport cu spaţiul maxilo-vertebro-faringian, căruia îi formează peretele lui intern (fig.91).

Acest spaţiu, cu o formă prismatic triunghiulară, prezintă 3 pereţi:

- unul intern, format de pereţii laterali ai faringelui;
- unul extern, format de ramura montantă a mandibulei, dublată de muşchiul pterigoidian intern şi
- un perete posterior, format de apofiza mastoidă, burta posterioară a digastricului şi coloana vertebrală (fig.91).

Acest spaţiu maxilo-vertebro-faringian este împărţit în două etaje:

-un etaj glandular, ocupat de glanda tiroidă

-un etaj subglandular, care la rîndul lui este împărţit de către aripioara faringelui sau aponevroza stilo-faringiană în

două loje :

- loja pre-stiliană şi
- loja retro-stiliană (fig.91).

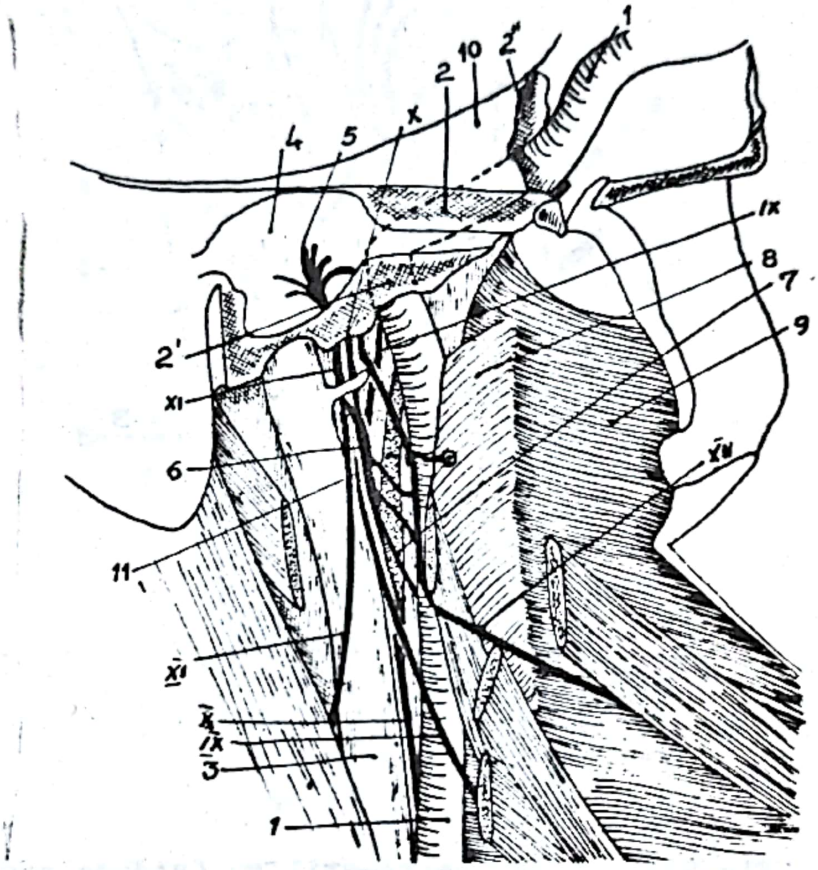

Fig.92. Spaţiul retro-stilian (vedere anterioară)
1= artera carotidă internă, 2= canalul carotidian cu 2'= orificiul inferior şi 2''=orificiul superior, 3= vena jugulară internă, 4= casa timpanului, 5= nervul lui Jacobson, 6=ganglionul plexiform, 7= nervul laringeu superior, 8= aripioara laterală a faringelui, 9= faringele, 10= stînca temporalului, 11=ganglionul simpatic cervical superior.

In loja pre-stiliană se găseşte prelungirea internă a glandei parotide şi apoi această lojă se continuă cu fosa zigomatică (fig.91).

In loja retro-stiliană se găsesc : artera carotidă internă,

vena jugulară internă şi nervii : gloso-faringian, pneumogastric, spinal, hipogles şi lanţul simpatic cervical (fig.91, 92, 93).

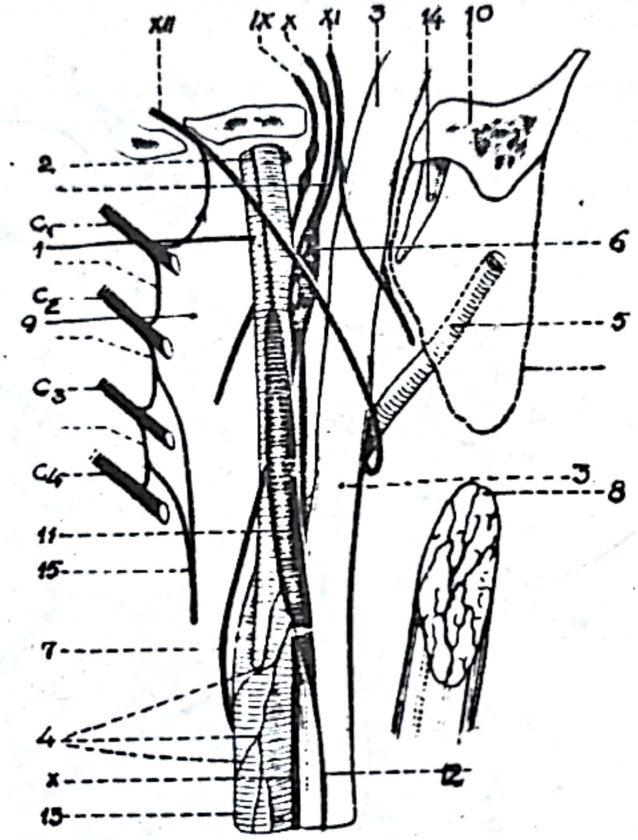

Fig.93. Spaţiul retro-stilian (vedere posterioară)
1= artera carotidă internă. 2= nervul carotidian, 3= vena jugulară internă, 4=plexul simpatic pericarotidian, 5= artera carotidă externă, 6= ganglionul plexiform, 7= nervul laringeu superior, 8= muşchiul sterno-cleido-mastoidian (secţionat), 9= faringele, 10= stînca temporalului, 11= ganglionul simpatic cervical superior, 12= lanţul simpatic cervical, 13= artera carotidă comună, 14= apofiza stiloidă, 15= ramul descendent din plexul cervical profund pentru ansa hipoglosului.

Porţiunea cervicală a pereţilor laterali ai faringelui este împărţită de un alt plan orizontal dus prin marginea superioară a cartilajului tiroid în două segmente (fig.94):

- un segment inferior, situat dedesubtul acestui plan, dus

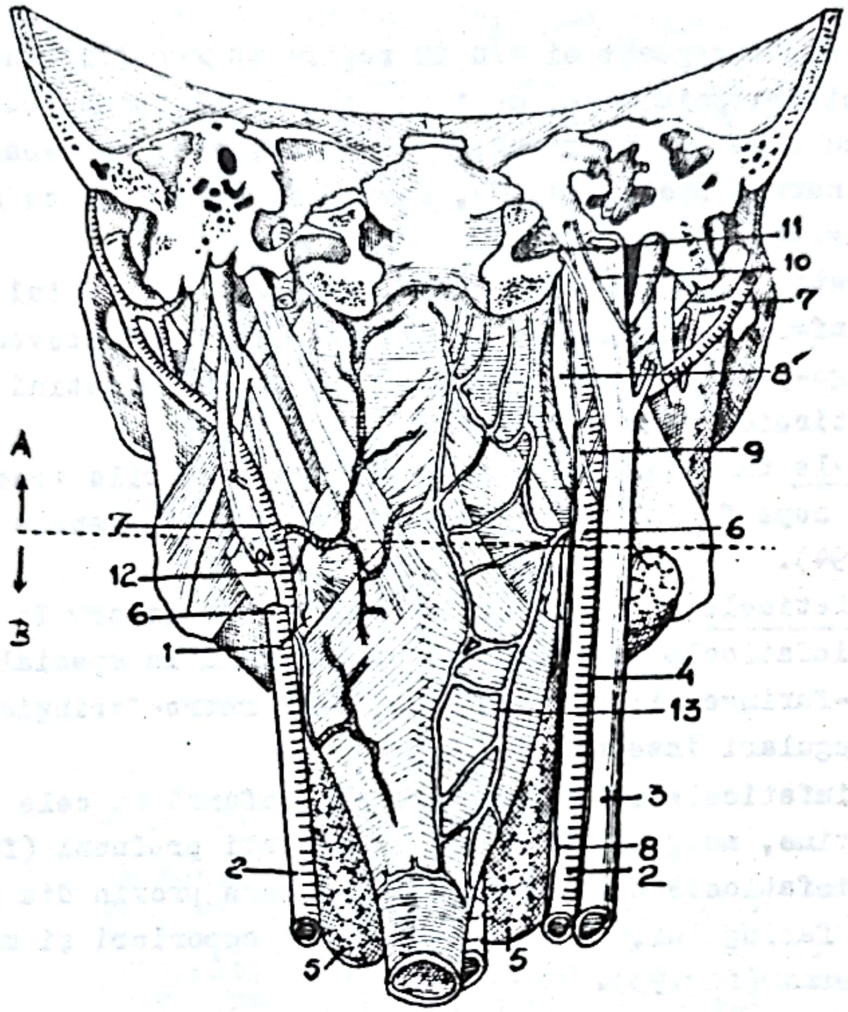

Fig.94. Faringele văzut prin faţa sa posterioară

A= spaţiul latero-faringian cervical, porţiunea superioară
B= spaţiul latero-faringian cervical, porţiunea inferioară

1= cartilajul tiroid, 2= artera carotidă primitivă, 3= vena jugulară internă, 4= nervul vag, 5= lobul tiroidian, 6= artera carotidă interna, 7= artera carotidă externă, 8= lanţul simpatic cervical cu 8'=ganglioni cervical superior, 9= nervul gloso-faringian, 10= nervul spinal, 11= nervul hipoglos, 12= artera faringiana inferioară, 13= plexul venos faringian superficial.

unde pereţii laterali ai faringelui vin în raport cu pachetul vasculo-nervos al gîtului şi cu lobii tiroidieni;

- un segment superior, situat deasupra acestui plan (fig. 94).

In acest segment ei vin în raport cu ramurile de bifurcaţie ale carotidei primitive, deci cu carotida interna, cu carotida externă şi cu o serie din ramurile ei colaterale, cu vena jugulară internă, cu nervul pneumogastric, marele hipoglos, şi cu simpaticul cervical (fig.94).

Pereţii faringelui sînt vascularizaţi în special de artera faringiană inferioară (fig.94) şi accesor de ramuri provenite din artera pterigo-palatină, din facială prin artera palatină inferioară şi din tiroidiana superioară.

Venele faringiene, care provin din plexurile venoase profunde şi superficiale ale faringelui, se varsă în venele jugulare interne (fig.94).

Limfaticele eferente ale faringelui se împart în 3 grupe:

- limfaticele posterioare, care provin în special de la nivelul rino-faringelui; merg la ganglionii retro-faringieni şi la ganglionii jugulari interni (fig.95);

- limfaticele laterale, care se confundă cu cele ale amigdalelor palatine, merg la ganglionii cervicali profunzi (fig.95);

- limfaticele antero-inferioare, care provin din porţiunea inferioară a faringelui, merg la ganglionii superiori şi mijlocii jugulari interni (fig.95).

Faringele este inervat de filetele nervoase provenite din plexul faringian, la formarea căruia iau parte nervii : gloso-faringian, pneumogastric şi simpaticul cervical (fig.94).

Sensibilitatea faringelui aparţine în principal pneumogastricului şi accesor gloso-faringianului.

Fenomenele vasculare şi secretorii sînt sub dependenţa ganglionului simpatic cervical superior.

Muşchii faringelui sînt inervaţi în parte de gloso-faringian (faringo-stafilinul, stilo-faringianul şi partea anterioară a constrictorului superior), în parte de pneumo-spinal, care inervează ceilalţi muşchi constrictori.

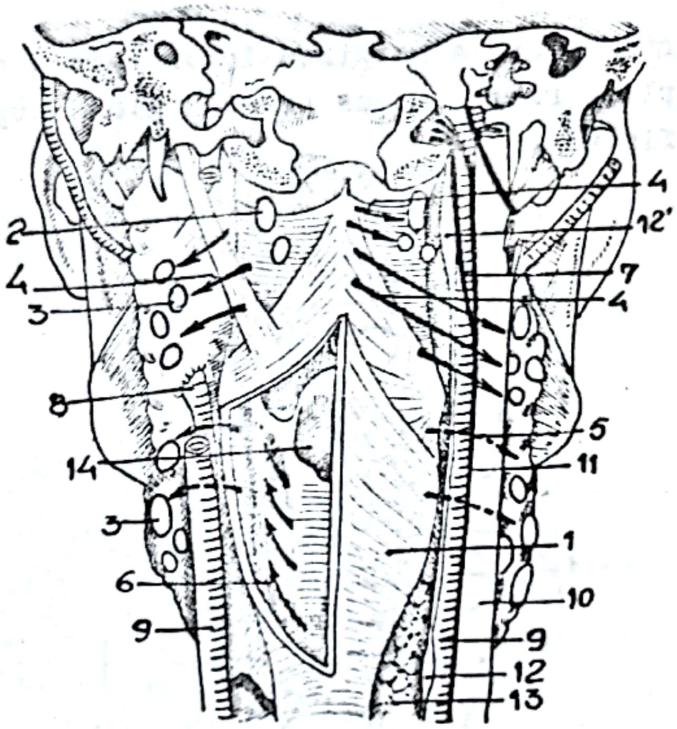

Fig. 95. Limfaticele faringelui

1= faringele (vedere posterioară), 2= ganglionii retro-faringieni, 3= ganglionii jugulari, 4= limfaticele posterioare, 5= limfaticele laterale, 6= limfaticele antero-inferioare, 7= artera carotidă internă, 8= artera carotidă externă, 9= artera carotidă primitivă, 10= vena jugulară internă, 11= nervul vag, 12= simpaticul cervical cu 12'=ganglionul simpatic cervcal superior, 13= glanda tiroidă 14= laringele.

Scanned with OKEN Scanner

Traheea cervicală

Se întinde de la marginea inferioară a cricoidului pînă în dreptul unui plan orizontal dus prin marginea superioară a manubriului sternal (fig.96).

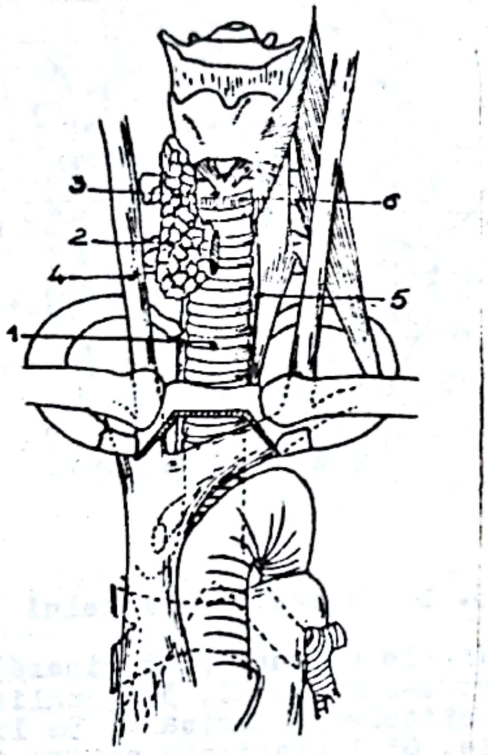

Fig.96. Traheea (vedere de ansamblu)

1- traheea cervicală
2- corpul tiroid
3- cartilajul cricoid
4- vena jugulară internă
5- esofagul
6- membrana crico-traheală

Are o direcţie oblică, de sus în jos şi dinainte înapoi, astfel încît pe măsură ce coboară se depărtează de piele. Datorită acestui fapt în partea superioară, distanţa de la trahee la piele este de circa 18 mm, iar la nivelul furculiţei sternale este de 40-45 mm (fig.97).

Lungimea traheei cervicale este în medie 6 cm.

Raporturi: Anterior vine în raport cu istmul tiroidian, care corespunde primelor 2 sau 3 inele traheale, mai jos, cu venele

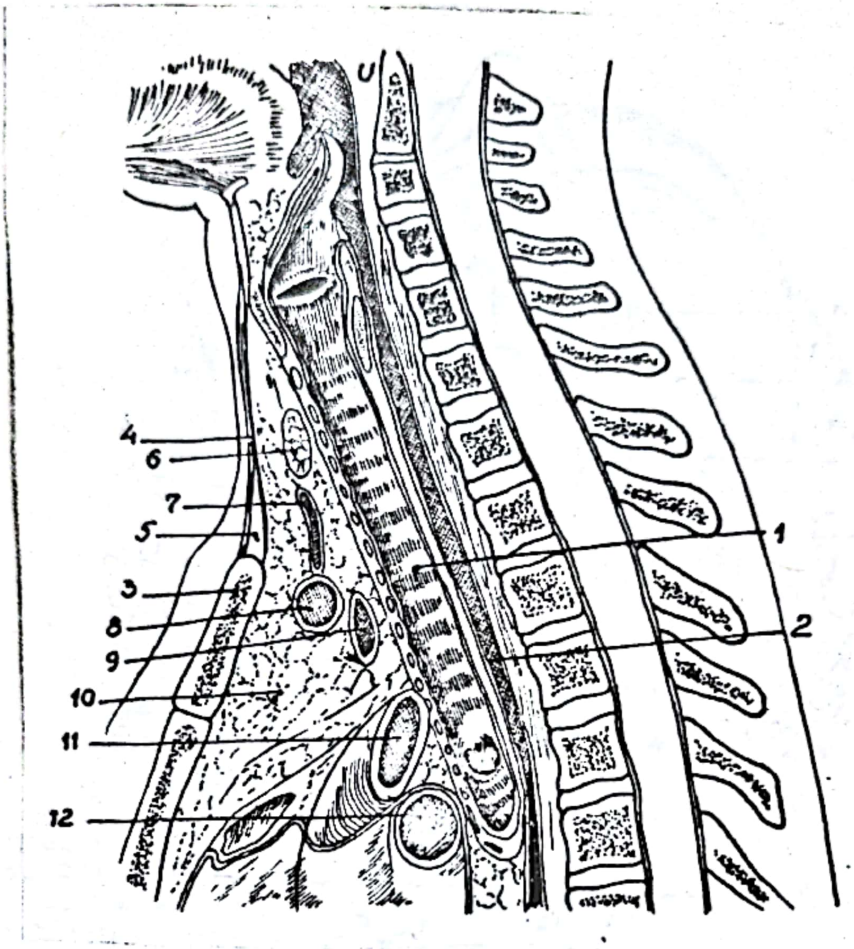

Fig.97. Traheea - secţiune sagitală -

1- traheea
2- esofagul
3- sternul
4- aponevroza cervicală superf.
5- spaţiul suprasternal al aponevrozei cervicale superf.
6- istmul glandei tiroide
7- venele tiroidiene inferioare
8- trunchiul venos brahiocefalic stg.
9- trunchiul arterial brahiocefalic
10-resturi ale timusului
11-artera aortă
12-artera pulmonară

tiroidiene inferioare, anastomozate între ele şi cu artera tiroidiană a lui Neubauer, (fig.98), cînd aceasta există. Anterior faţă de aceste elemente viscerale şi vasculare, traheea are raporturi cu muşchii sterno-tiroidieni şi sterno-hioidieni încercuiţi de aponevroza cervicală mijlocie, iar pe linia mediană cu linia albă subhioidiană. Peste aceste straturi musculo-aponevrotice se găseşte aponevroza cervicală superficială, ţesutul celular subcutanat şi pielea (fig.98,99).

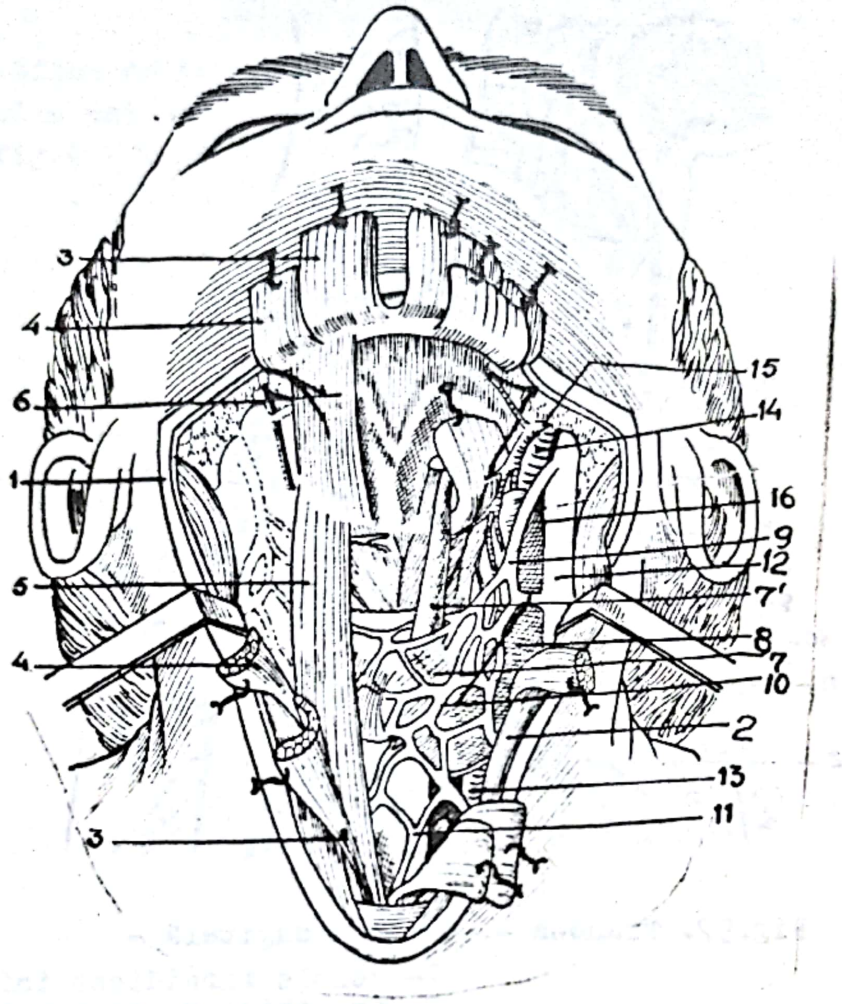

Fig.98. Regiunea subhioidiană plan subaponevrotic

1- pielea şi ţesutul celular subcutanat
2- M.sterno-cleido-mastoidian
3- M.sterno-cleido-hioidian
4- M.omo-hioidian
5- M.sterno-tiroidian
6- M.tiro-hioidian
7- istmul tiroidian cu
7' piramida lui Lalouette
8- lobul tiroidian
9- venele tiroidiene superioare
10- venele tiroidiene mijlocii
11- venele tiroidiene inferioare
12- vena jugulară internă
13- artera carotida primitivă
14- artera carotidă externă
15- artera tiroidiană superioară
16- ramura descendentă a hipoglosului

Posterior vine în raport pe toată întinderea cu esofagul cervical, care o depăşeşte puţin spre stînga şi de care este unită printr-un ţesut celular lax cu fibre musculare şi elastice. (fig.98,99).

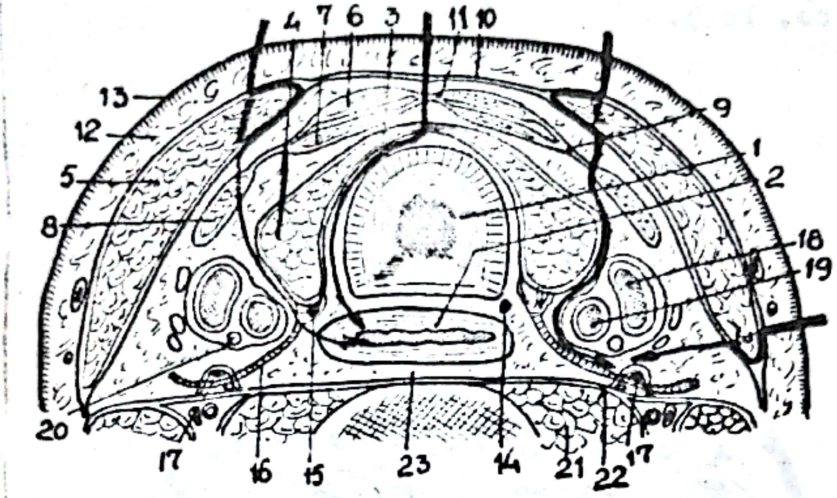

Fig.99. Secţiune transversală prin gît la nivelul vertebrei C_7 pentru a pune în evidenţă raporturile traheii şi esofagului cervical

1- traheea
2- esofagul
3- istmul tiroidian
4- lobul tiroidian
5- M.sterno-cleido-mastoidian
6- M.sterno-cleido-hioidian
7- M.sterno-tiroidian
8- M.omo-hioidian
9- aponevroza cervicală mijl.
10-aponevroza cervicală superf.
11-linia albă subhioidiană
12-ţesutul celular subcutanat
13- pielea
14- nervul recurent drept
15- nervul recurent stîng
16- artera tiroidiană inferioară
17- lanţul simpatic cervical
18- vena jugulară internă
19- artera carotidă primitivă
20- nervul vag
21- muşchii prevertebrali
22- aponevroza prevertebrală
23- spaţiul retroesofagian

Lateral, în partea superioară vine în raport cu lobii tiroidieni (fig.100) iar mai jos, cu pachetul vasculo-nervos al gîtului (fig.99,100). De asemenea, lateral, traheea cervicală are raporturi şi cu nervii recurenţi : cel drept fiind situat spre faţa posterioară a traheii, iar cel stîng, în unghiul pe care îl formează traheea cu esofagul (fig.99,100).

Esofagul cervical

Ocupă planul cel mai profund al regiunii subhioidiene, fiind situat îndărătul traheii şi înaintea regiunii prevertebrale.

(fig.97,99, 100, 101).

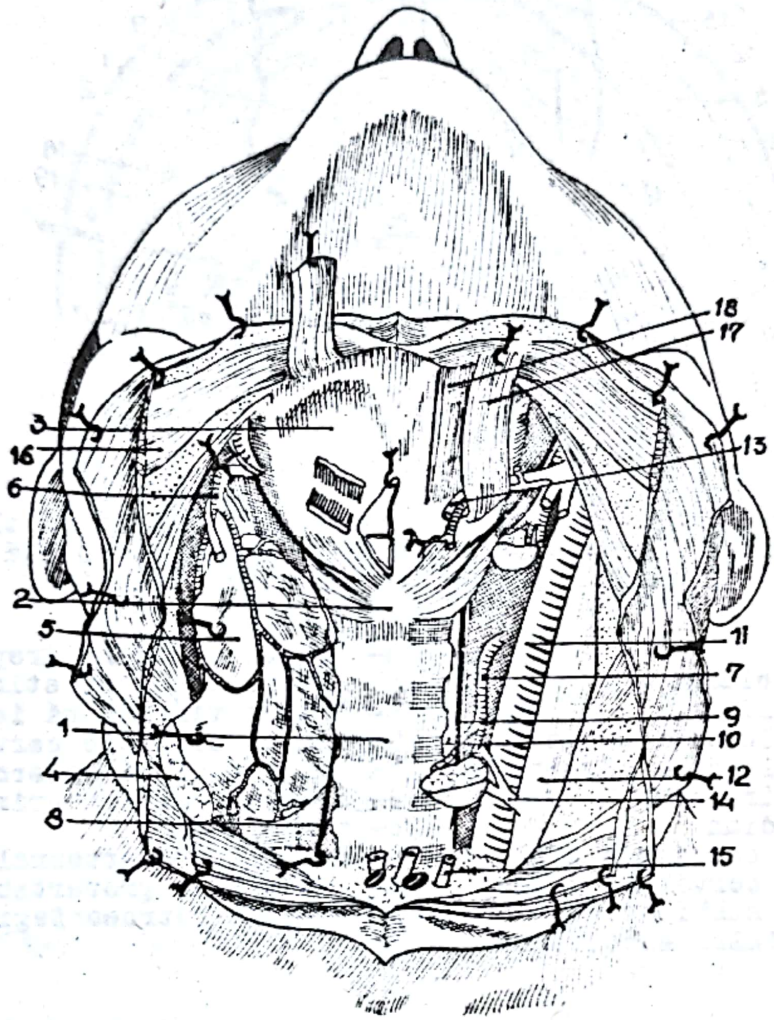

Fig.100. Traheea cervicală

1- traheea cervicală
2- cartilajul cricoid
3- cartilajul tiroid
4- istmul tiroidian secţionat
5- lobul tiroidian
6- artera tiroidiană superioară
7- artera tiroidiană inf.
8- nervul recurent drept
9- nervul recurent stg.
10- esofagul
11- artera carotidă primitivă
12- vena jugulară internă
13- venele tiroidiene superioare
14- venele tiroidiene mijlocii
15- venele tiroidiene inferioare
16- M.sterno-cleido-hioidian
17- M.sterno-tiroidian
18- M.tiro-hioidian

Scanned with OKEN Scanner

Limita superioară se găseşte în dreptul cartilajului cricoid. Limita inferioară este aceeaşi ca şi pentru traheea cervicală. Esofagul cervical are o lungime în medie de 5 cm.

Raporturi : Anterior vine în raport cu traheea, care o depăşeşte puţin spre partea stîngă (fig.99,1ol) şi de care este legată printr-un ţesut conjunctiv lax, cu fibre musculare şi elastice.

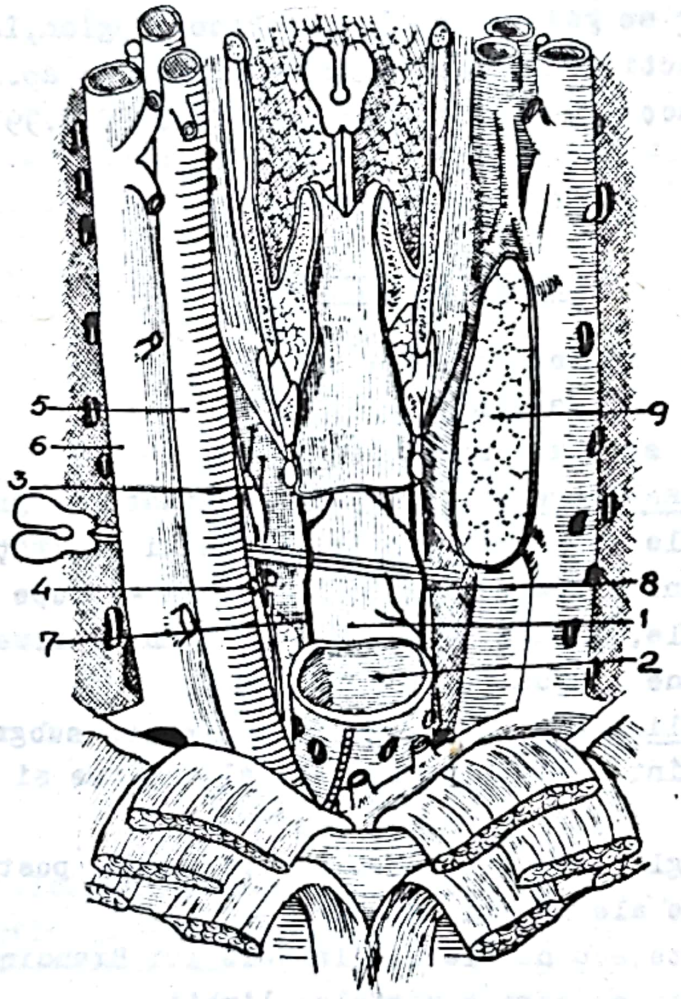

Fig.1ol. Regiunea subhioidiană, planul esofagian

1- esofagul
2- traheea
3- lanţul simpatic cervical
4- artera tiroidiană inf.
5- artera carotidă primitivă
6- vena jugulară internă
7- nervul recurent drept
8- nervul recurent stîng
9- lobul tiroidian

Lateral se găsesc lanţurile simpatice cervicale, arterele tiroidiene inferioare şi mai lateral, pachetul vasculo-nervos al gî-

tului (fig.99, lol). In cazul în care lobii tiroidieni sînt hipertrofiaţi pot veni în raport şi cu feţele laterale ale esofagului (fig.99,lol).

Importante sînt şi raporturile cu nervii recurenţi: recurentul drept se găseşte pe faţa laterală a esofagului, iar recurentul stîng pe faţa sa anterioară, în unghiul diedru pe care îl formează această faţă cu traheea (fig.99,lol).

Posterior se găseşte spaţiul retroesofagian, în care se găseşte ţesut conjunctiv lax, care separă esofagul de aponevroza prevertebrală, care acoperă muşchii prevertebrali (fig.99).

GLANDELE SALIVARE

Se împart în două grupe :

1. Glande salivare mici
2. Glande salivare mari

1. Glandele salivare mici se găsesc situate în grosimea mucoasei cavităţii bucale şi poartă numele peretelui cavităţii bucale în grosimea căruia sînt situate. Ele se împart în 4 grupe : glande palatine, glande labiale, glande jugale (situate în grosimea mucoasei obrajilor) şi glande linguale.

Glandele linguale se împart în mai multe subgrupe :

- unele sînt anexate papilelor caliciforme şi celor foliate ; altele,
- numite glandele lui Weber, ocupă partea posterioară a marginilor laterale ale limbii, altele,
- cunoscute sub numele de glandele lui Blandin sau Nühn se găsesc pe faţa inferioară a vîrfului limbii.

Se numesc glande molare, acele glande salivare mici, care se găsesc în vecinătatea orificiului de vărsare a canalului lui Stenon.

2. Glandele salivare mari sînt în număr de 3 perechi şi se găsesc dispuse în formă de potcoavă de-a lungul marginii inferioare a mandibulei. Ele se numesc glandele parotide, glandele submaxilare, şi glandele sublinguale.

Glanda parotidă

Este cea mai voluminoasă glandă salivară, ea cîntărind la omul adult şi normal 25 g. Este aşezată într-o lojă osteo-fibroasă numită lojă parotidiană, situată înapoia ramurii montante a mandibulei, înaintea apofizei mastoide şi stiloide şi a muşchilor care se prind pe aceste apofize şi dedesubtul conductului auditiv extern. Loja parotidiană are o formă de prismă triunghiulară cu 3 pereţi: extern, anterior şi posterior; 3 margini şi 2 extremităţi sau baze: una superioară şi una inferioară.

Peretele extern al lojei este format de aponevroza cervicală superficială care se întinde de la teaca muşchiului sterno-cleido-mastoidian pînă la aponevroza maseterină (fig.102).

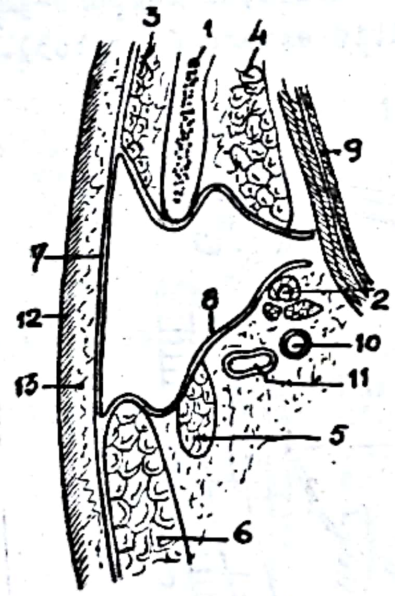

Fig.102. Secţiune transversală prin loja parotidiană

1- ramura verticală a mandibulei
2- apofiza stiloidă şi muşchii stilieni
3- muşchiul maseter
4- M.pterigoidian intern
5- M. digastric
6- M.sterno-cleido-mastoidian
7- aponevroza parotidiană superf.
8- aponevroza parotidiană prof.
9- faringele
10-carotida internă
11-vena jugulara internă
12-pielea
13-ţesutul celular subcutanat

Peretele posterior este format de prelungirea parotidiană a aponevrozei cervicale superficiale, care se desprinde de la marginea anterioară a sterno-cleido-mastoidianului şi îndreptîndu-se

înăuntru, trece înaintea apofizei mastoide şi a burţii posterioare a digastricului şi apoi, înaintea apofizei stiloide şi a muşchilor stilieni, care formează buchetul lui Riolan, pînă la peretele lateral al faringelui (fig.1o2).

Peretele anterior al lojei este format din aceeaşi prelungire parotidiană a aponevrozei cervicale superficiale, care la nivelul peretelui lateral al faringelui se îndreaptă dinăuntru în afară, trecînd mai întîi înapoia muşchiului pterigoidian intern, înapoia ramurei montante a mandibulei şi apoi înapoia muşchiului maseter, după care se fuzionează cu aponevroza acestui muşchi (fig. 1o2).

Extremitatea superioară corespunde bazei craniului şi vine în raport anterior cu articulaţia temporo-mandibulară, iar posterior, cu conductul auditiv extern (fig.1o3).

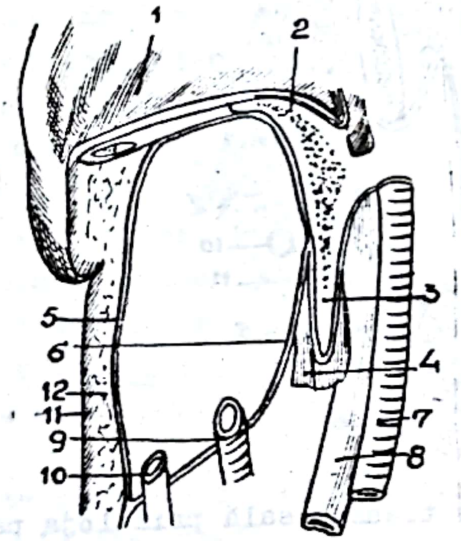

Fig.1o3. Secţiune frontală prin loja parotidiana

1- conductul auditiv extern
2- baza craniului
3- apofiza stiloidă
4- muşchii stilieni
5- aponevroza parotidiană superficială
6- aponevroza parotidiana profundă
7- artera carotidă internă
8- vena jugulară internă
9- artera carotidă externă
1o- vena jugulară externa
11- pielea
12- ţesutul celular subcutanat

Extremitatea inferioară este formată de un sept fibros, care se întinde de la marginea anterioară a sterno-cleido-mastoidianului, pînă la unghiul mandibulei şi care, din cauză că separă glanda parotidă de glanda submaxilară, se numeşte septul intermaxilo-parotidian (fig.1o4).

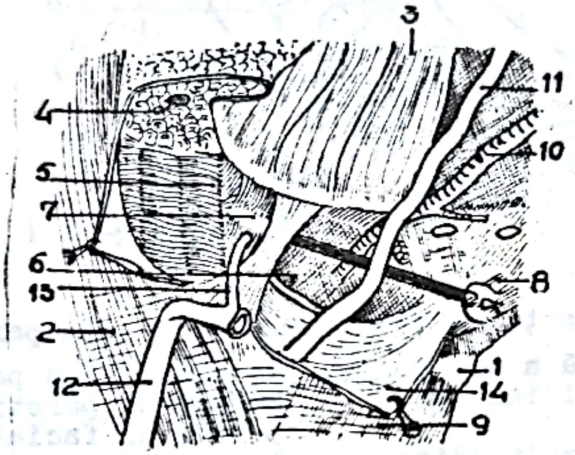

Fig.1o4. Cele două loje parotidiană şi submaxilară cu aponevroza interglandulară care le separă

1- os hioid
2- M.sterno-cleido-mastoidian
3- M.maseter
4- glanda parotidă
5- loja parotidiană
6- loja submaxilară
7- aponevroza interglandulară
8- burta ant.a muşchiului digastric
9- muşchii subhioidieni
1o- artera facială
11- vena facială
12- vena jugulară externă
13- anastomoza între vena facială şi vena jugulară externă
14- aponevroza cervicală superf.

Glanda parotidă prezintă două prelungiri mai importante : una anterioară, prelungirea maseterină, de la nivelul căreia se desprinde canalul lui Stenon (fig.1o5, 1o7), care este canalul excretor al glandei, şi o prelungire internă, faringiană, care se găseşte în loja prestiliană . In loja parotidiană, în afară de glanda parotidă, se mai găsesc o serie de organe cu care vine în raport glanda. Aceste organe sînt : ganglionii limfatici, artera carotidă externă, care în grosimea glandei, la nivelul colului mandibulei, se împarte în cele două ramuri terminale ale ei : artera maxilară internă şi artera temporală superficială, vena jugulară externă şi nervul facial(fig.1o6).

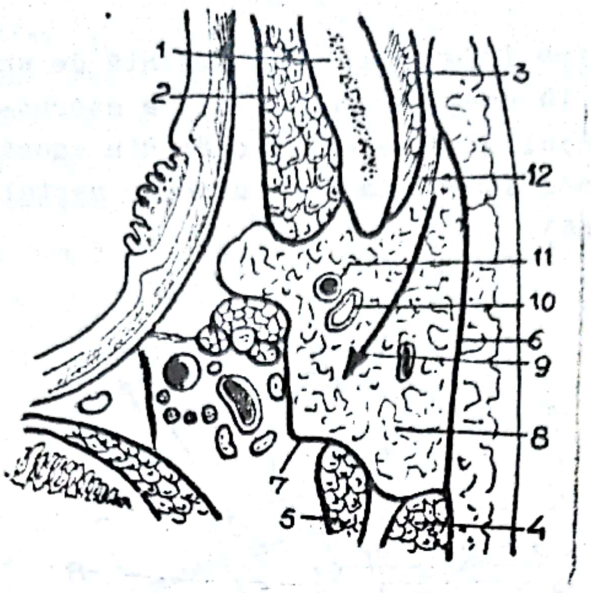

Fig.105. Secţiune orizontală prin loja parotidiană

1- ramura verticală a mandibulei
2- muşchiul pterigoidian int.
3- muşchiul maseter
4- M.sterno-cleido-mastoidian
5- burta posterioară a digastricului
6- aponevroza parotidiană superf.
7- aponevroza parotidiană prof.
8- glanda parotidă
9- nervul facial
10-vena jugulară externă
11-artera carotidă externă
12-prelungirea anterioară a glandei parotide cu canalul lui Stenon

Intre suprafaţa exterioară a glandei şi pereţii lojei se găseşte o pătură subţire de ţesut celular,care în unele locuri este mai strîns şi unde glanda aderă de pereţii lojei (fig.105).

Canalul excretor al glandei parotide se numeşte canalul lui Stenon. El are o lungime de 4 cm şi un diametru de 3 mm. Se desprinde de pe marginea anterioară a glandei, puţin deasupra mijlocului ei,după care traversează faţa externă a muşchiului maseter, cam la 1 cm dedesubtul arcadei zigomatice (fig.106, 107) după care, îndreptîndu-se înăuntru, înconjură marginea anterioară a maseterului şi a bulei grăsoase a lui Bichat. Traversează buccinatorul (fig. 106, 107) şi alunecă dedesubtul mucoasei bucale, dinapoi înainte, pe o distanţă de cîţiva milimetri şi se deschide în vestibulul bucal la nivelul gîtului celui de al doilea molar superior. Direcţia canalului lui Stenon, trasată pe tegument, este dată de linia care uneşte tragusul cu marginea inferioară a aripei nasului (fig.107).

Glanda parotidă este vascularizată de ramuri provenite din

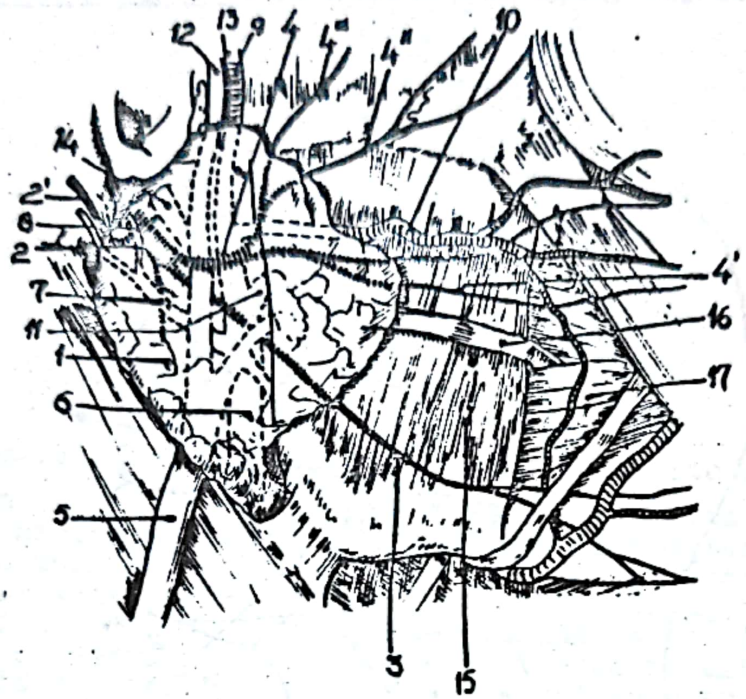

Fig. 106. Glanda parotidă şi elementele vasculo-nervoase de o străbat.

1- glanda parotidă
2- nervul facial cu
2' ramul auricular post.
3- ramul terminal al facialului (cervico-facial)
4- ramul terminal al facialului (temporo-facial) cu
4' ramul bucal superior
4'' ramul palpebral
4''' ramul frontal
5- vena jugulară externă
6- artera carotidă externă
7- arteraauriculară posterioară
8- artera stilo-mastoidiană
9- artera temporală superficială
10-artera transversă a feţei
11- artera maxilară internă
12-vena temporală superficială
13-nervul auriculo-temporal
14-apofiza stiloidă
15-muşchiul maseter
16-canalul lui Stenon
17-muşchiul buccinator

artera carotidă externă şi auriculară posterioară.

Venele se varsă în jugulara externă.

Limfaticele merg la ganglionii parotidieni.

Inervaţia secretorie provine din nucleul salivar inferior din bulb. Filetele nervoase vegetative plecate de la acest nucleu merg mai întîi pe nervul gloso-faringian, apoi pe nervul lui Jacob-

sau. micul nerv pietros profund, pînă la ganglionul otic unde fac sinapsă. Filetele postganglionare merg pe nervul auriculo-temporal pînă la glandă.

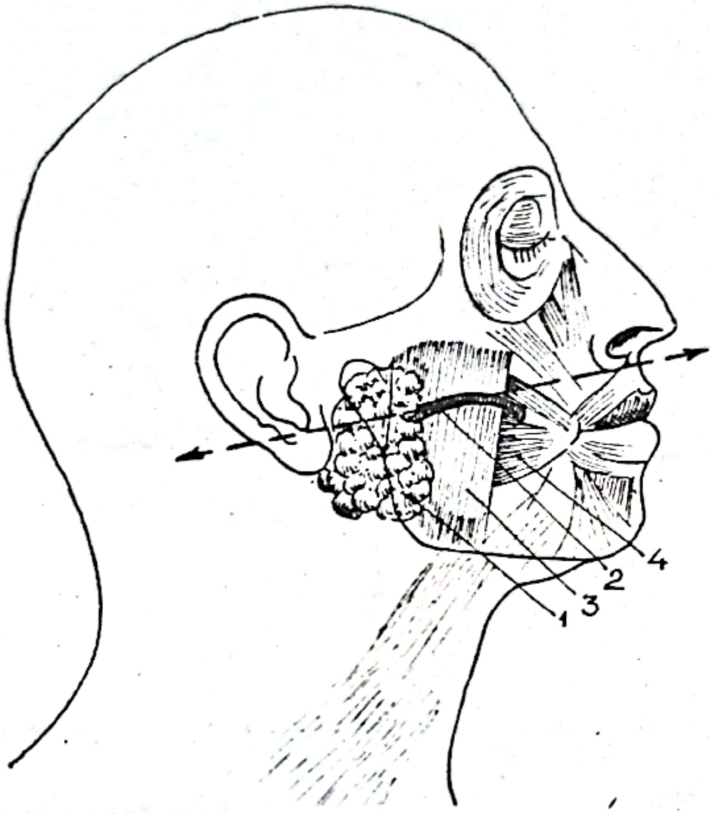

Fig.107. Prelungirea anterioară a glandei parotide şi canalul lui Stenon.

1- prelungirea ant.a gl.parotide
2- canalul lui Stenon
3- muşchiul maseter
4- muşchiul buccinator

Glanda submandibulară

Glanda submandibulară are o greutate de 7 g şi este situată în partea laterală a regiunii suprahioidiene, într-o lojă osteofibroasă. numită loja submandibulară, care are o formă de prismă triunghiulară cu trei pereţi şi două extremităţi sau baze (fig.108).

Peretele supero-extern al lojei este format de foseta submaxilară a mandibulei (fig.108).

Peretele infero-extern este format de aponevroza cervicală superficială (fig.108).

Peretele intern este format de prelungirea submaxilară a

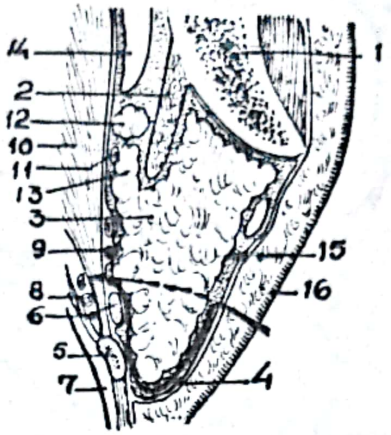

Fig.1o8. Secţiune frontală prin loja glandei submaxilare

1- mandibula
2- muşchiul milo-hioidian
3- glanda submaxilară
4- aponevroza superficială
5- osul hioid
6- tendonul digastricului
7- mucoasa faringiană
8- artera linguală
9- nervul hipoglos
1o- muşchiul hioglos
11- canalul lui Wharton
12- glanda sublinguală
13- prelungirea gl.submaxilare
14- cavitatea bucală
15- ţesutul celular subcutanat
16- pielea

aponevrozei cervicale superficiale, care se întinde de la osul hioid la linia milo-hioidiană a mandibulei, căptuşind muşchii milo-hioidian şi hioglos (fig.1o8).

Extremitatea anterioară a lojei corespunde liniei de unire a aponevrozei superficiale cu aponevroza de înveliş a milohioidianului.

Extremitatea posterioară este formată de septul intermaxilo-parotidian (fig.1o4). In interiorul lojei, polul posterior al glandei submandibulare, se găseşte cuprins într-o pensă vasculară formată în afară de vena facială, iar înăuntru de artera facială (fig.1o9). De la nivelul feţei interne a glandei submaxilare, se desprinde o prelungire anterioară, care merge pe faţa profundă a muşchiului milo-hioidian şi ajunge pe faţa profundă a extremităţii posterioare a glandei sublinguale (fig.111).

Canalul excretor al glandei submaxilare se numeşte canalul lui Wharton, care are o lungime de 5 cm şi un diametru de 3 mm. El se desprinde de pe faţa internă a glandei submaxilare, ca şi pre-

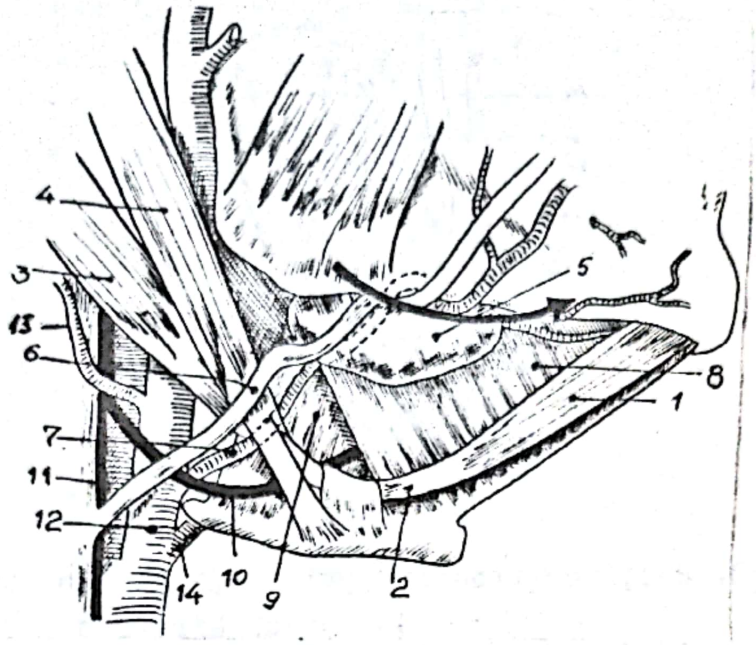

Fig.1o9. Loja submaxilară

1- burta ant.a digastricului
2- tendonul intermediar a digastricului
3- burta post.a digastricului
4- M.stilo-hioidian
5- glanda submaxilară
6- vena facială
7- artera facială
8- M.milo-hioidian
9- M.hio-glos
1o- nervul hipoglos
11- ramul descendent al hipoglos.
12- artera carotidă externă
13- artera occipitală
14- artera lingualâ

lungirea anterioară a acesteia, cu care pătrunde în loja sublinguală, ajungînd pe faţa internă a glandei sublinguale, unde este în raport din afară înăuntru şi dinapoi înainte, cu nervul lingual (fig.111).

Ajungînd la extremitatea inferioară a frîului limbii, el se deschide în cavitatea bucală, printr-un orificiu numit ostium-ombilicale (fig.111).

Glanda submaxilară este vascularizată de artere care provin din facială şi submentală (fig.111).

Venele se varsă în vena facială.

Limfaticele merg la ganglionii submaxilari şi la ganglionii superiori ai lanţului jugular intern.

Inervaţia secretorie vine de la nivelul nucleului salivar superior din punte. Filetele nervoase plecate de la acest nucleu

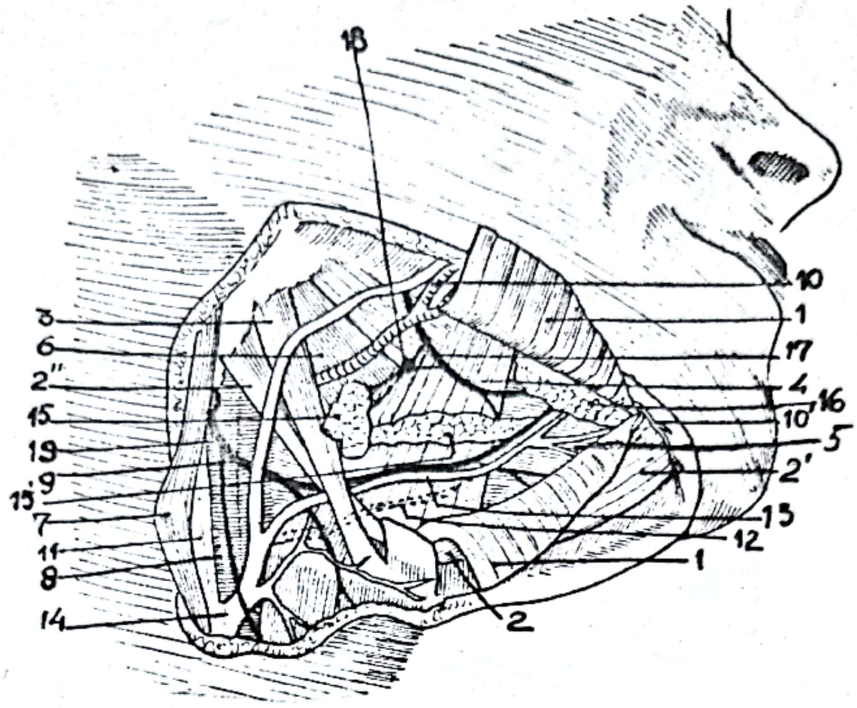

Fig.110. Regiunea submaxilară, planul profund (vedere laterală).

1- M.milo-hioidian secţionat
2- M.digastric cu
2' burta anterioară
2" burta posterioară
3- M.stilo-hioidian
4- M.hioglos
5- M.genioglos
6- M.constrictor superior al faringelui
7- M.sterno-cleido-mastoidian
8- artera carotidă externă
9- artera carotidă internă
10- artera facială cu
10' ramul submental
11- vena jugulară internă
12- artera lingual
13- vena limgual
14- tr.venos tiro-lingo-facial
15- un rest din gl.submaxilară
15' prelungirea sa anterioară
16- glanda sublingual
17- nervul lingual
18- ganglionul submaxilar
19- nervul hipoglos

merg pe nervul facial, coarda timpanului, care le transmite nervului lingual cu care se anastomozează. De pe traiectul nervului lingual, aceste filete trec să facă sinapsă cu neuronii din ganglionul submaxilar, de la care pornesc apoi filete postganglionare care vor inerva secretor glanda submaxilară (fig.11o).

Glanda sublingual

Glanda sublingual este situată în grosimea planşeului bucal, în cîte o lojă osteo-musculară, numită lojă subiingual.

Ea are o greutate de 3 g, o lungime de 3 cm, o înălţime de 15 mm şi o lărgime de 7-8 mm.

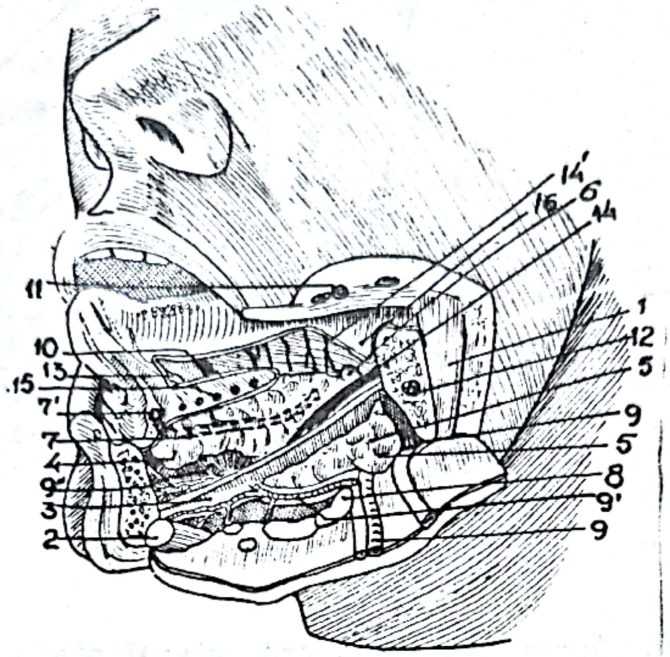

Fig.lll. Planşeul bucal, văzut din partea stîngă după ce a fost rezecată ramura orizontală a mandibulei

1- muşchiul maseter
2- burta anterioară a digastricului
3- muşchiul milo-hioidian
4- glanda sublinguală
5- partea superioară a gl.submaxilare
6- prelungirea ant. a gl.submaxilare
7- canalul lui Wharton(punctat)
7' orificiul său de deschidere în cavitatea bucală
8- ganglionii limfatici submax.
9- artera facială cu
9' artera submentală
9" ramul pt.gl.sublinguală
lo-artera ranină
11-vena facială
12-vasele şi nervii dentari inferiori
13-vena ranină
14-nervul lingual cu
14'ramurile terminale
15-orificiile canalelor glandelor sublinguale
16-repliu mucos gingivo-lingual

Peretele antero-extern al lojei sublinguale este format de foseta sublingualã,de pe faţa internă a mandibulei.

Peretele postero-intern este format de muşchii genioglos şi lingualul inferior.

Intre faţa internă a glandei şi acest perete se găseşte canalul lui Wharton, cu prelungirea anterioară a glandei submaxilare şi nervul lingual (fig.lll).

Peretele superior este format de mucoasa bucală de la ni-

velul şanţului alveolo-lingual.

Peretele inferior este format de muşchiul genio-hioidian, care ocupă unghiul format de genio-glos şi milo-hioidian (fig.111).

Pe la nivelul extremităţii ei anterioare, loja lingualâ dintr-o parte comunică cu loja opusă, îndărătul simfizei mentoniere.

Pe la nivelul extremităţii ei posterioare, loja sublinguală comunică cu loja submaxilară (fig.111).

Glanda sublinguală este constituită dintr-o aglomerare de glande mai mici, ea are între 15 şi 30 de canale excretorii. Dintre aceste canale, unul este mai mare şi se desprinde din porţiunea mijlocie a feţei interne a glandei. Acest canal principal poartă numele de canalul lui Rivinus sau Bartholin şi merge împreună cu canalul lui Wharton, deschizîndu-se în cavitatea bucală, în afara acestui canal, în vîrful caruncului sublinguale (fig.111).

Celelalte canale accesorii, mai scurte, se numesc canalele lui Walter şi se deschid în cavitatea bucală, în afara deschiderii canalului lui Rivinus (fig.111).

Glanda sublinguală este vascularizată de artera cu acelaşi nume.

Venele se varsă în vena lingualâ profundă.

Limfaticile merg la ganglionii submaxilari şi jugulari interni superiori.

Inervaţia secretorie vine tot de la nivelul nucleului salivar superior din punte pe traiectul facialului şi coarda timpanului, la ganglionul sublingual, de la care pornesc apoi filete postganglionare, care ajung la glandă.

REGIUNILE TOPOGRAFICE ALE CAPULUI SI GITULUI

Capul este segmentul superior al corpului. El este situat deasupra gîtului, de care este separat printr-o linie care porneşte de la protuberanţa occipitală externă şi merge pe liniile curbe occipitale superioare, coboară apoi pe marginile posterioare ale apofizelor mastoide pînă la vîrful lor, după care urcă pe marginile lor anterioare, înconjură în jos conductul auditiv extern, după care coboară de-a lungul marginilor posterioare ale ramurilor montante ale mandibulei şi apoi merge pe marginea inferioară a corpului mandibulei, pînă sub simfiza mentonieră (fig.112).

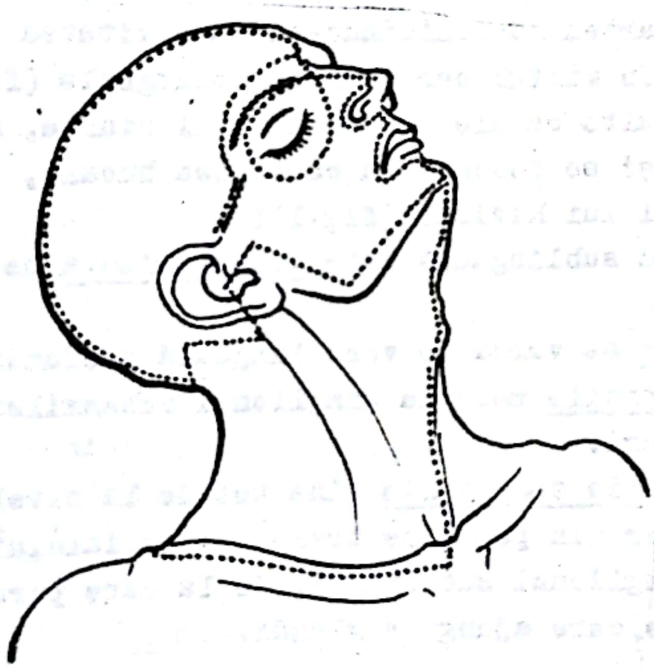

Fig.112. Limitele gîtului, feţei şi craniului

Capul este împărţit în două porţiuni mari : craniul şi faţa.

Craniul, situat în partea superioară şi posterioară a capului este separat de faţă şi de gît printr-o linie care porneşte de la rădăcina nasului, merge apoi pe arcadele orbitare, pe arcadele zigo-

matice, înconjură în jos conductul auditiv extern, după care înconjură apofizele mastoide şi apoi urmează liniile curbe occipitale superioare, pînă la protuberanţa occipitală externă(fig.112).

Pereţii craniului sînt împărţiţi din punct de vedere topografic în următoarele regiuni : regiunile sprîncenare, regiunea occipito-frontală, regiunile temporale şi regiunile mastoidiene (fig.113).

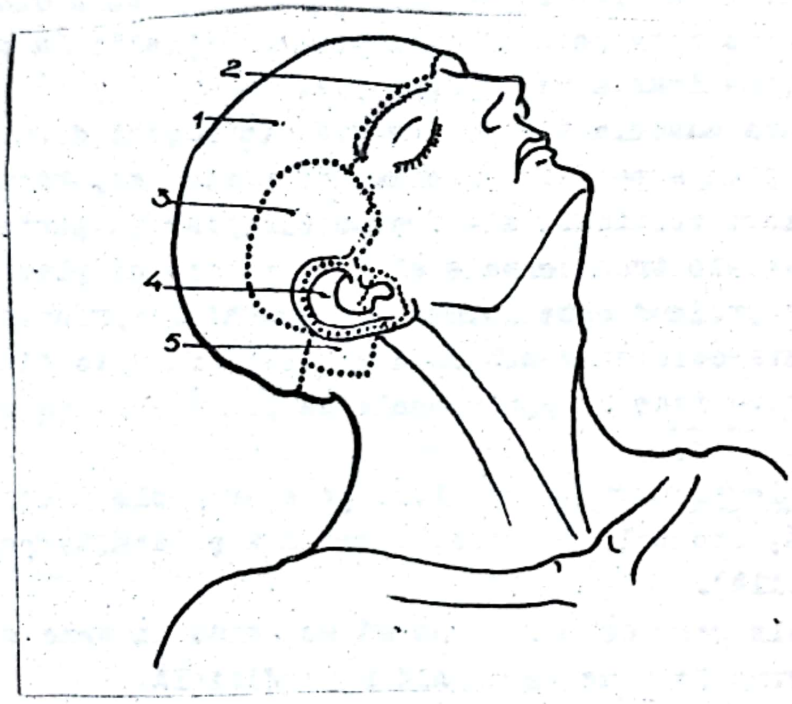

Fig.113. Regiunile anatomo-topografice ale capului (limite)

1- regiunea fronto-occipitală
2- regiunea sprîncenoasă
3- regiunea temporală
4- regiunea auriculară
5- regiunea mastoidiană

Regiunile sprîncenare

Sînt două regiuni mici, situate de o parte şi de alta a liniei mediane, între frunte şi pleoape, corespunzînd sprîncenelor şi sinusurilor frontale. Limitele acestor regiuni corespund limitelor sprîncenelor, adică superior o linie curbă cu concavitatea în

jos, care o separă de regiunea occipito-frontală, inferior, de asemenea o linie curbă cu concavitatea în jos, care corespunde rebordului orbitar superior şi o separă de regiunea palpebrală. In profunzime, regiunile sprîncenare se întind pînă la conţinutul cutiei craniene. Planurile acestor regiuni sînt : pielea, ţesutul celular subcutanat, pătura musculară, pătura celulară submusculoasă, planul scheletic, meningele şi apoi circumvoluţiunile cerebrale.

Tesutul celular subcutanat este constituit din travee conjunctive, care merg de la faţa profundă a pielii la pătura musculară. El conţine foarte puţină grăsime.

Pătura musculară este formată din muşchi dispuşi pe două planuri: un plan superficial, format în partea superioară din fasciculele musculare verticale ale frontalului, iar în partea inferioară, din fasciculele transversale ale orbicularului pleoapelor. Planul muscular profund este format din muşchiul sprîncenar.

Pătura celuloasă submusculară este formată din ţesut conjunctiv lax, care face ca sprîncenele să poată aluneca uşor pe planul subjacent.

Vasele şi nervii superficiali : arterele provin din artera supraorbitară, frontală internă, lacrimală şi din temporala superficială (fig.114).

Venele merg cele interne să se verse în vena oftalmică, iar cele externe în vena temporală superficială.

Limfaticele, din partea internă a regiunii merg la ganglionii submaxilari, iar cele din partea externă merg la ganglionii parotidieni.

Nervii motori provin din nervul facial, iar cei senzitivi provin din frontalul intern şi extern, din oftalmic (fig.114).

Planul scheletic, format din osul frontal, conţine în grosimea lui sinusurile frontale, care dau importanţă chirurgicală acestor regiuni (vezi osul frontal) (fig.115,116,117).

Meningele nu prezintă nimic deosebit în aceste regiuni.

Vecinătatea lor cu sinusurile frontale explică posibilitatea unei meningite, ca o complicaţie a sinuzitelor frontale.

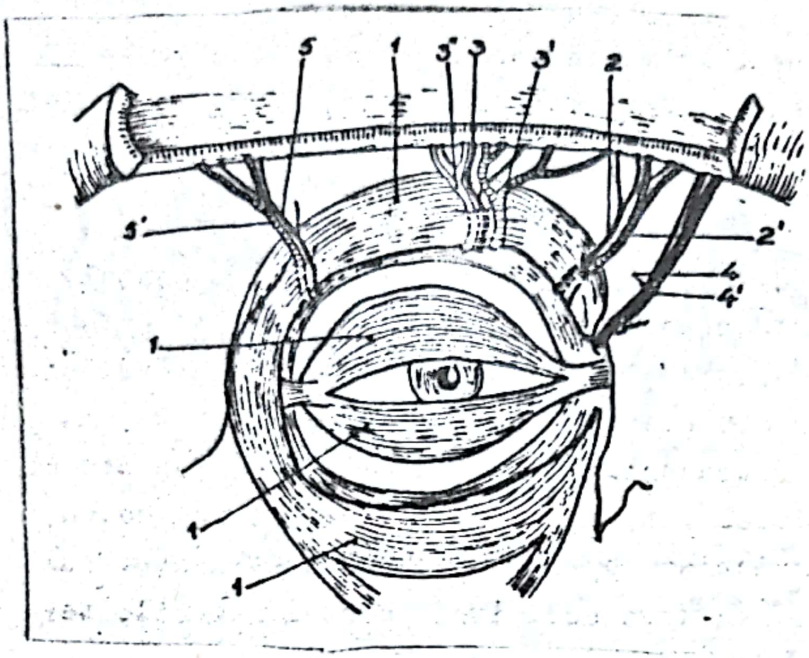

Fig.114. Buchetele vasculo-nervoase : supraorbitar, frontal intern, nazal şi lacrimal

1- M.orbicularul pleoapelor
2- nervul frontal intern
2' artera frontală internă
3- nervul frontal extern
3' şi 3"- artera şi vena frontală externă (buchetul supraorbitar)
4- nervul nazal extern
4' artera nazală
5- nervul lacrimal
5'- artera lacrimală

Regiunea fronto-occipitală

Este o regiune mediană şi nepereche care este delimitată anterior, de o linie curbă, concavă în jos, care o separă de regiunile sprîncenare. Posterior, de o linie dusă prin protuberanţa occipitală externă şi liniile curbe occipitale superioare, iar lateral, de linii care, pornind de la liniile curbe occipitale superioare trec prin baza mastoidelor şi apoi merg pe liniile curbe temporale superioare pînă la apofizele orbitare externe (fig.113).

Ea prezintă aceeaşi configuraţie exterioară ca şi porţiunea din bolta craniană pe care stă. Astfel, pe linia mediană în partea anterioară prezintă glabela sau bosa nazală, iar în partea posterioară, protuberanţa occipitală externă sau inionul.

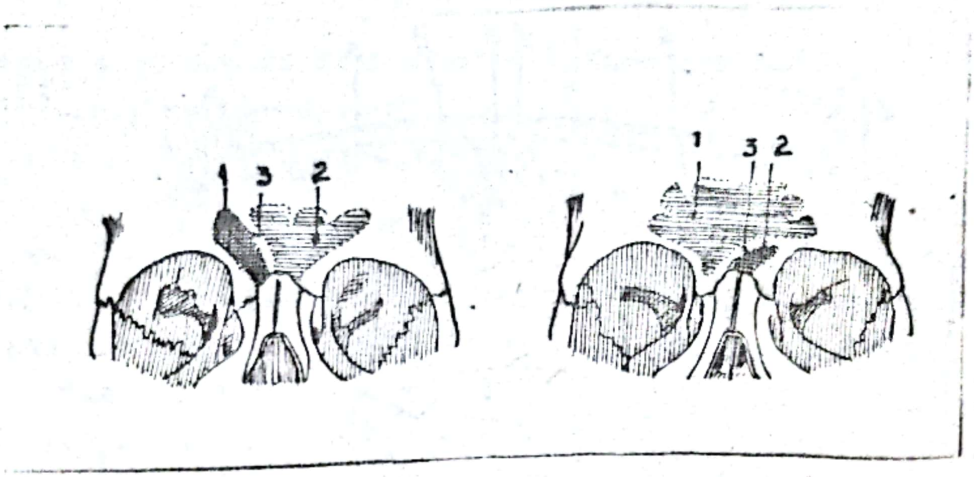

Fig.115. Sinusurile frontale

1- sinusul frontal drept
2- sinusul frontal stîng
3- peretele septal

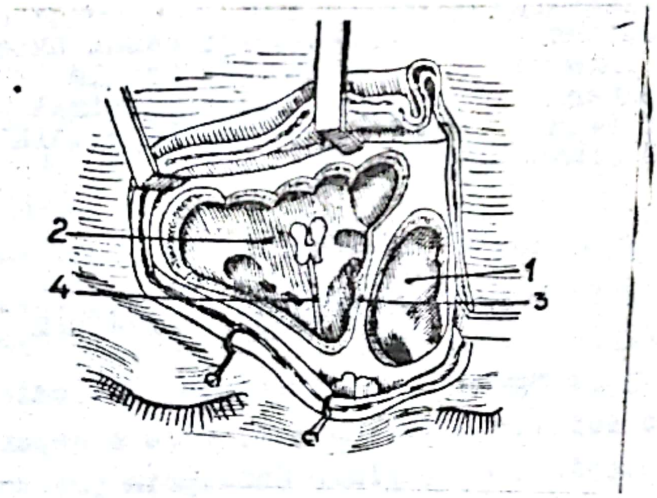

Fig-116. Sinusul frontal după ablaţia peretelui anterior.

1- sinusul stîng
2- sinusul drept
3- peretele septal
4- sonda canelată este introdusă în canalul nazo-sinusal

Scanned with OKEN Scanner

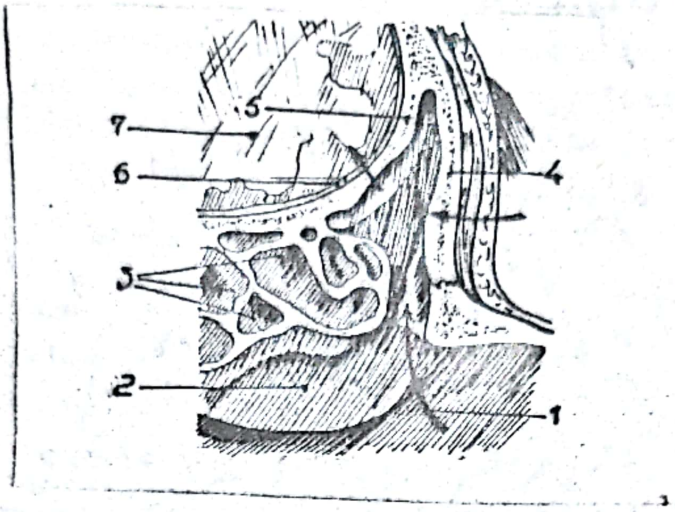

Fig.117. Sinusul frontal - secţiune sagitală

1- canalul nazo-frontal
2- meatul mijlociu
3- celule etmoidale
4- peretele anterior
5- peretele posterior
6- meningele
7- creerul

Lateral, se găsesc bosele frontale laterale şi apoi, mai posterior, bosele parietale. Planurile superficiale ale acestei regiuni sînt: pielea şi ţesutul celular subcutanat cu vasele şi nervii superficiali. Pielea regiunii este foarte groasă şi aderentă la planul musculo-aponevrotic, Ea este netedă şi glabră în porţiunea anterioară şi acoperită cu peri numeroşi în rest. In grosimea ei se găsesc numeroase glande sebacee şi sudoripare.

Ţesutul celular subcutanat este constituit din grăsime împărţită în numeroase loje, de tractusuri conjunctive care se întind de la faţa profundă a pielii, la planul musculo-aponevrotic.

Arterele superficiale provin din mai multe surse. Astfel în partea anterioară a regiunii găsim arterele frontală internă şi supraorbitară din oftalmică ; în părţile laterale, arterele temporală superficială şi auriculară posterioară, iar în partea posterioară, arterele occipitale. Aceste artere se anastomozează bogat între ele dînd o mare vitalitate tegumentelor de la acest nivel (fig.118). Ele se găsesc încrustate în grosimea ţesutului conjunctiv

subcutanat, ceea ce face ca descoperirea şi denudarea lor să se facă cu mare greutate (fig.118).

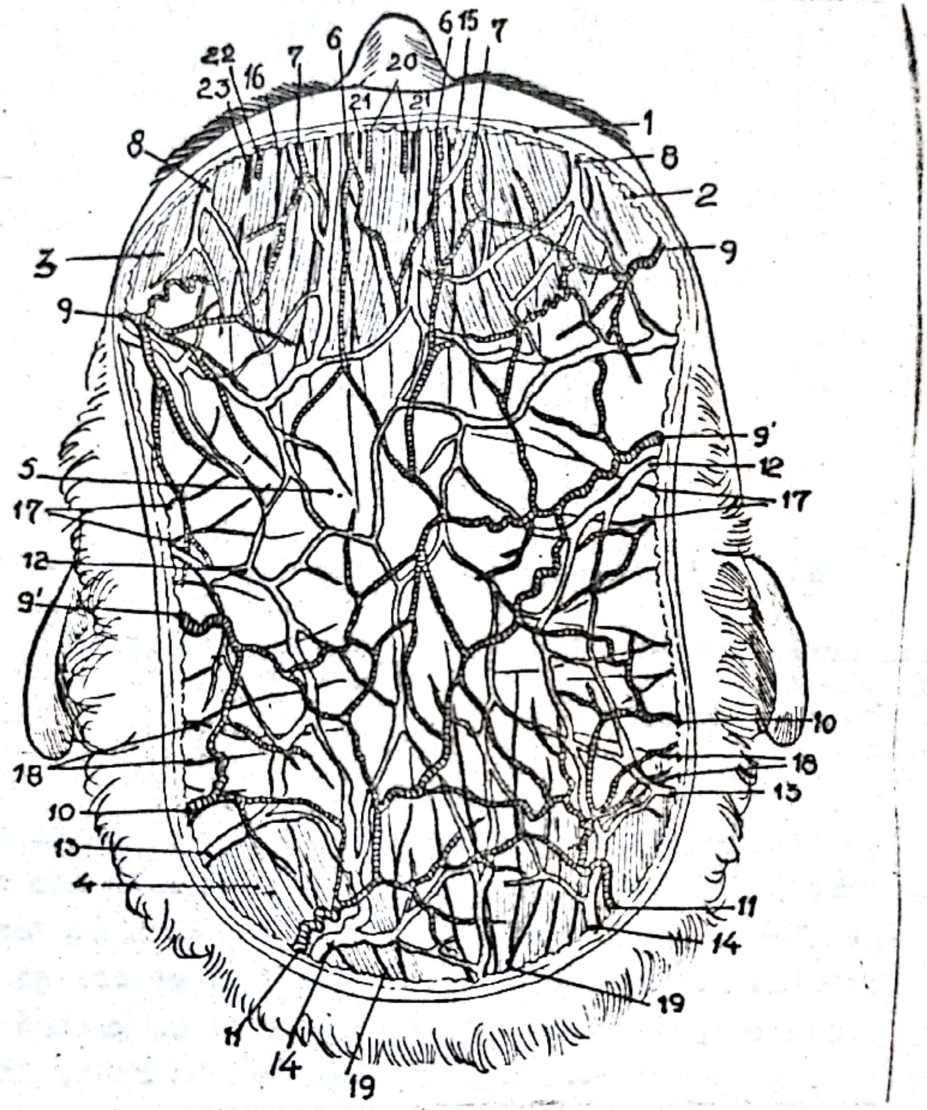

Fig.118. Pediculii vasculo-nervoşi ai pielii capului

1- pielea
2- ţesut celular subcutanat
3- M.frontal
4- M.occipital
5- aponevroza epicraniană
6- artera frontală int.
7- artera frontală ext.(supraorbitară)
8- venele frontale
9-9' ramul ant.şi post.al arterei temporale superficiale
10-artera auriculară post.
11-artera occipitală
12-venele parietale
13-venele mastoidiene
14-venele occipitale
15-nervul frontal intern
16-nervul frontal extern
17-nervul auriculo-temporal
18-ramul mastoidian din plexul cervical superficial
19-ramul n.suboccipital al lui Arnold
20-artera nazală
21-nervul nazal extern
22-artera lacrimală
23-nervul lacrimal

Scanned with OKEN Scanner

Venele superficiale urmează traiectul invers arterelor pe care le întovărăşesc, vărsîndu-se cele anterioare în vena facială, iar cele laterale şi posterioare în vena jugulară externă (fig.118).

Vasele limfatice se împart în 3 grupe :

a) anterioare care merg la ganglionii submaxilari;

b) laterale care merg la ganglionii parotidieni şi mastoidieni;

c) posterioare care merg la ganglionii suboccipitali (fig.119).

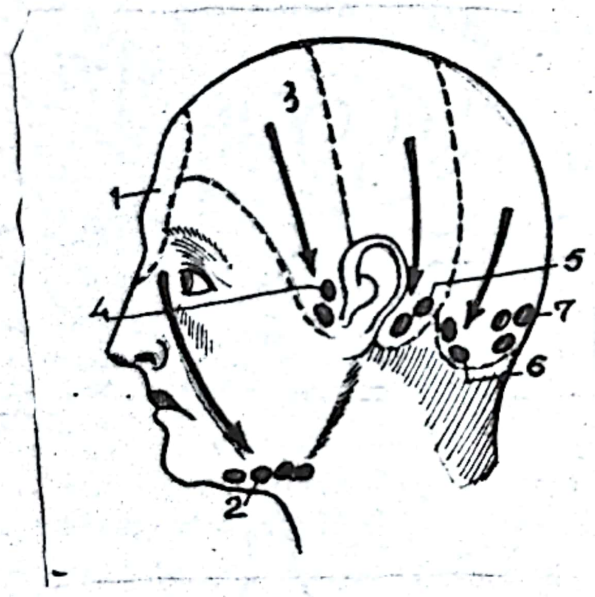

Fig.119. Limfaticele capului

1- grupul anterior
2- ganglionii submaxilari
3- grupul lateral
4- ganglionii parotidieni
5- ganglionii mastoidieni
6- grupul posterior
7- ganglionii suboccipitali

Nervii motori provin din facial şi inervează muşchii frontal , occipital , şi auriculari. Nervii senzitivi provin din oftalmic pentru partea anterioară a regiunii, din nervul auriculo-temporal pentru partea laterală şi din nervii auricular posterior, mastoidian şi suboccipital pentru partea posterioară a regiunii (fig.118).

Scanned with OKEN Scanner

Planul următor al regiunii este un plan musculo-aponevrotic, alcătuit din mușchii frontal și occipital, uniți prin aponevroza epicraniană (fig.120).

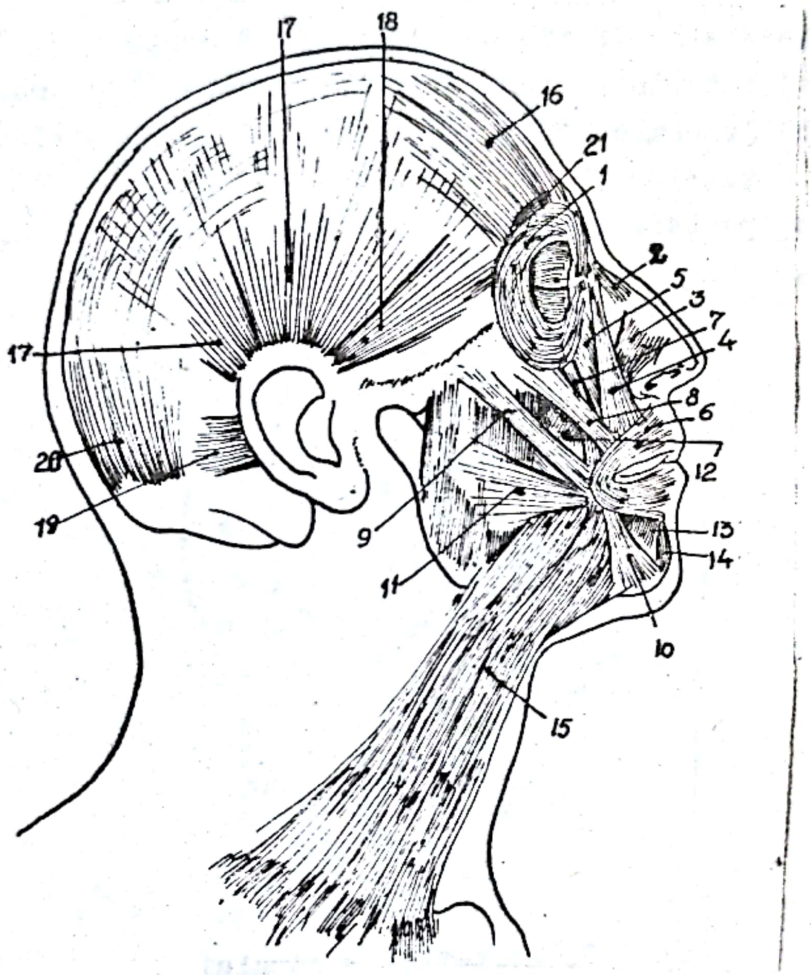

Fig.120. Mușchii pieloși ai capului și ai gîtului

1- orbicularul pleoapelor
2- M.piramidal al nasului
3- M.transvers al nasului
4- ridicătorul comun al aripei nasului și buzei superioare
5- ridicătorul propriu al buzei sup.
6- orbicularul buzelor
7- canin
8- micul zigomatic
9- marele zigomatic
10-triunghiularul buzelor
11-rizorius a lui Santorini
12- buccinator
13- pătratul bărbiei
14- moțul bărbiei
15- M.pielos al gîtului
16- M.frontal
17- M.auricular superior
18- M.auricular anterior
19- M.auricular posterior
20- M.occipital
21- M.sprîncenar

Scanned with OKEN Scanner

Acest plan este intim unit cu planurile superficiale cu care formează pielea capului (fig.121).

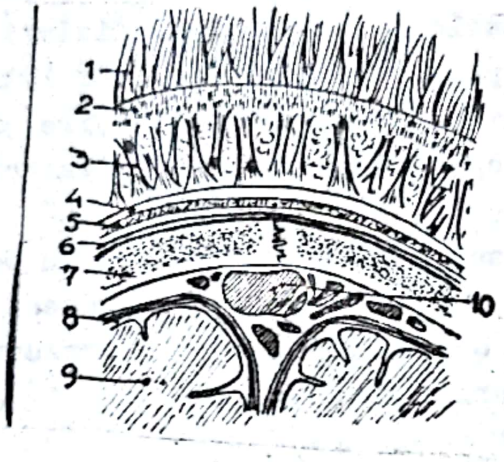

Fig.121. Secţiune frontală prin regiunea fronto-occipitală

1- părul
2- pielea
3- ţesutul celular subcutanat
4- aponevroza epicraniană
5- ţesutul celular lax subaponevrotic (Merckel)
6- periostul
7- osul
8- meningele
9- creerul
10- sinusul longitudinal superior

Urmează apoi un plan subaponevrotic constituit dintr-o pătură de ţesut celular lax,cu ajutorul căreia pielea capului alunecă pe planul scheletic. Dedesubtul acestuia se găseşte planul scheletic, alcătuit din oasele care formează bolta cutiei craniene, apoi urmează meningele şi ultimul plan este constituit de encefal.

Regiunea temporală

Regiunea temporală ocupă partea laterală a craniului. Ea este delimitată anterior de marginea posterioară a malarului, de apofiza orbitară externă şi de creasta laterală a frontalului în sus şi înapoi, de linia curba temporală, iar în jos de o linie ori-

zontală dusă prin arcada zigomatică (fig.113). In profunzime, regiunea temporală se întinde pînă la circumvoluţiunile cerebrale. Planurile superficiale ale acestei regiuni sînt : pielea, ţesutul celular subcutanat, cu vasele şi nervii superficiali şi aponevroza epicraniană dublată de o pătură de ţesut celular lax. Pielea acestei regiuni în porţiunea ei anterioară este subţire şi glabră iar în rest este groasă şi acoperită de peri, avînd caracterele pielii capului.

Tesutul celular subcutanat este lax în partea anterioară şi foarte dens în rest. In grosimea lui se găsesc vasele şi nervii superficiali. Arterele superficiale sînt reprezentate de temporala superficială şi de ramurile ei (fig.122).

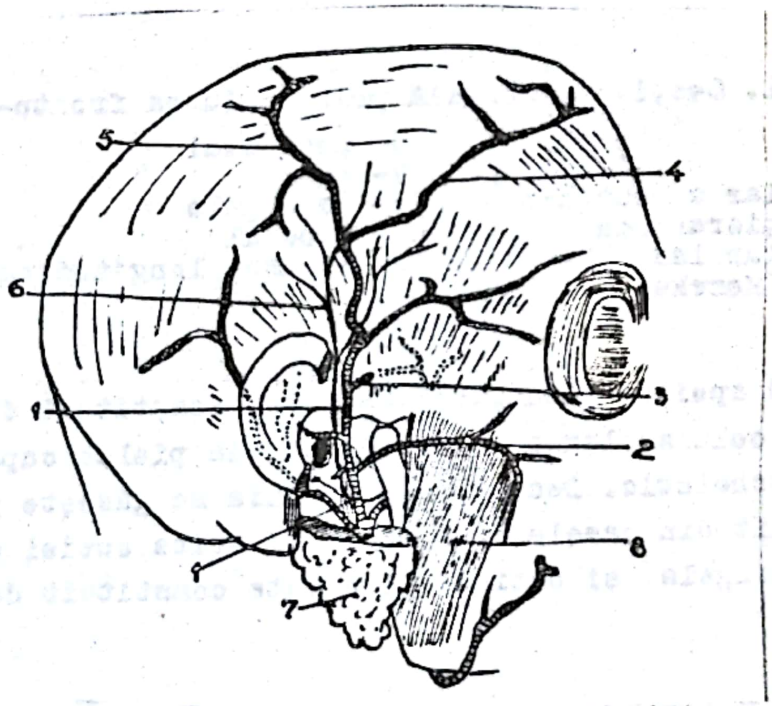

Fig.122. Artera temporală superficială

1- artera temporală superf.
2- artera transversală a feţii
3- artera temporală profundă post.
4- ramul terminal frontal
5- ramul terminal parietal
6- nervul auriculo-temporal
7- glanda parotidă
8- muşchiul maseter

Venele, foarte numeroase, unele satelite arterelor, altele independente, coboară de sus în jos, spre partea anterioară a pavilionului

urechii, unde se unesc într-un trunchi unic formînd vena temporală superficială. Această venă se găseşte de obicei înapoia arterei temporale superficiale şi după ce încrucişează arcada zigomatică, se va uni cu vena maxilară internă şi va forma vena jugulară externă (fig.123). Limfaticele superficiale urmează acelaşi traiect cu vene-

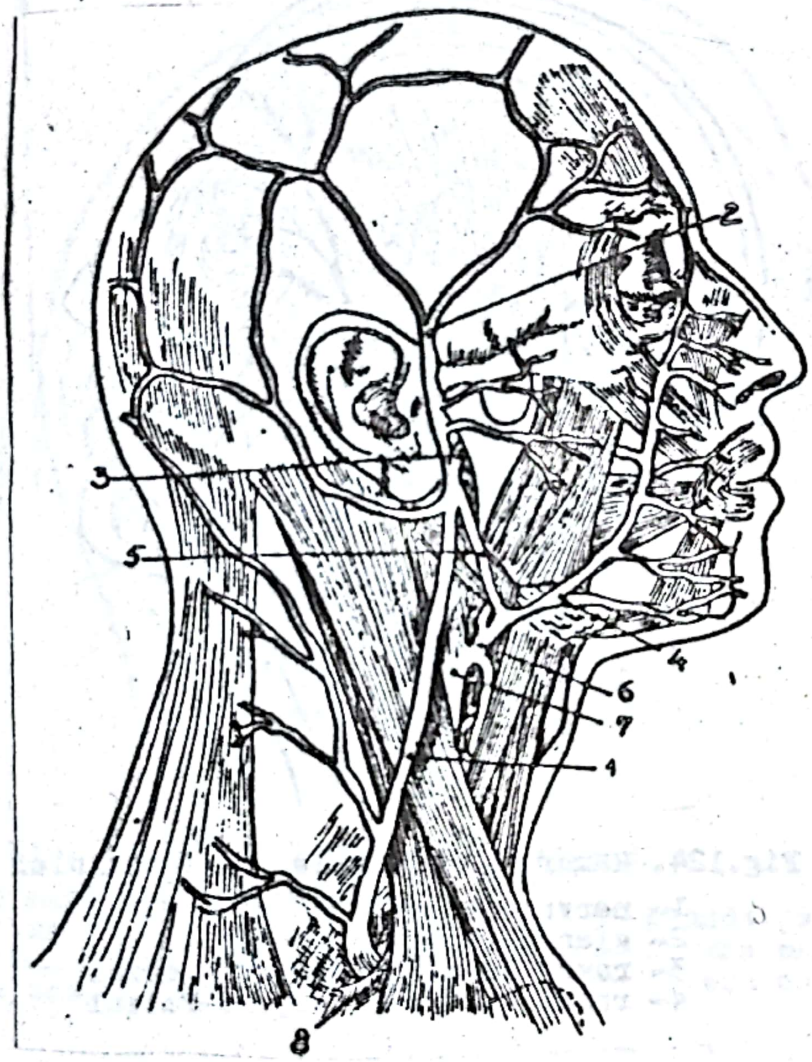

Fig.123. Vena temporală superficială

1- vena jugulară externă
2- vena temporală superf.
3- vena maxilară internă
4- vena facială
5- vena de anastomoză dintre vena jugulară externă şi vena facială
6- tr.venos tiro-lingo-faringo-facial
7- vena jugulară internă
8- aponevroza cervicală superficială

le superficiale şi merg la ganglionii parotidieni şi mastoidieni.

Nervii motori pentru mușchii auricular anterior și superior provin din nervul facial (fig.124). Nervii senzitivi provin

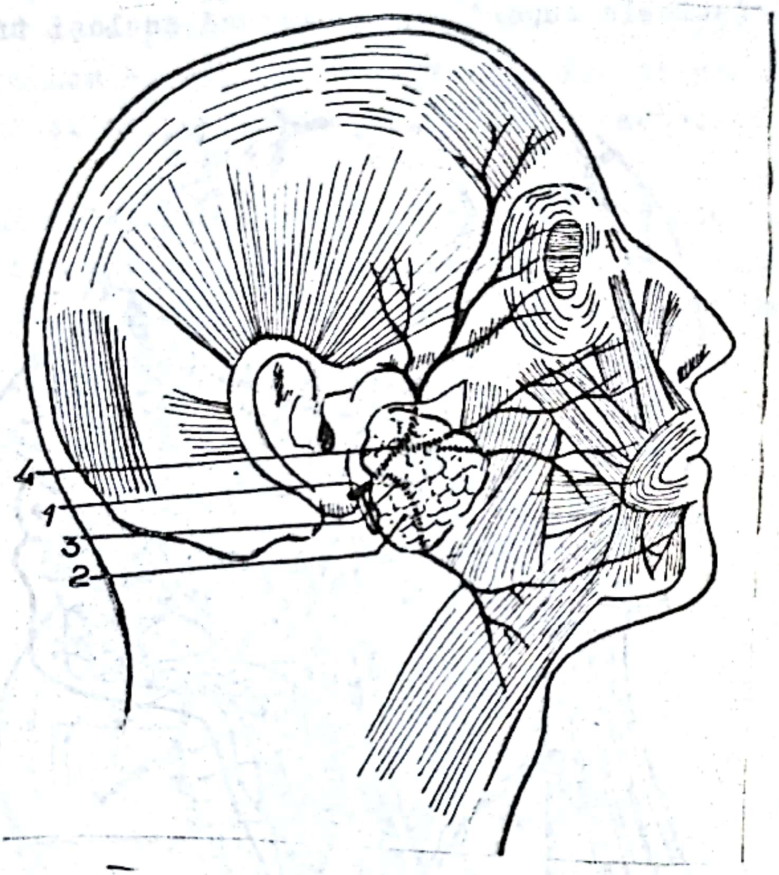

Fig.124. Ramurile terminale ale facialului

1- nervul facial
2- glanda parotidă
3- ramul terminal cervico-facial
4- ramul terminal temporo-facial

unii din nervul temporo-malar (ram din nervul orbitar) iar alții, din nervul auriculo-temporal, care se găsește totdeauna înapoia vaselor temporale superficiale (fig.118, 125). Dedesubtul pielii și a țesutului celular subcutanat se găsesc expansiunile laterale ale aponevrozei epicraniene. Ea coboară în regiunea temporală sub forma unei lame fibroelastice foarte subțiri. La unii indivizi, ea se termină prinzîndu-se pe arcada zigomatică. La alții, ea coboară sub această arcadă, devenind din ce în ce mai subțire și se pierde în

grosimea ţesutului celular subcutanat al regiunii maseterine. Pe faţa externă a acestei aponevroze se găsesc muşchii auriculari anterior şi superior, care se inseră pe ea (fig.12e).

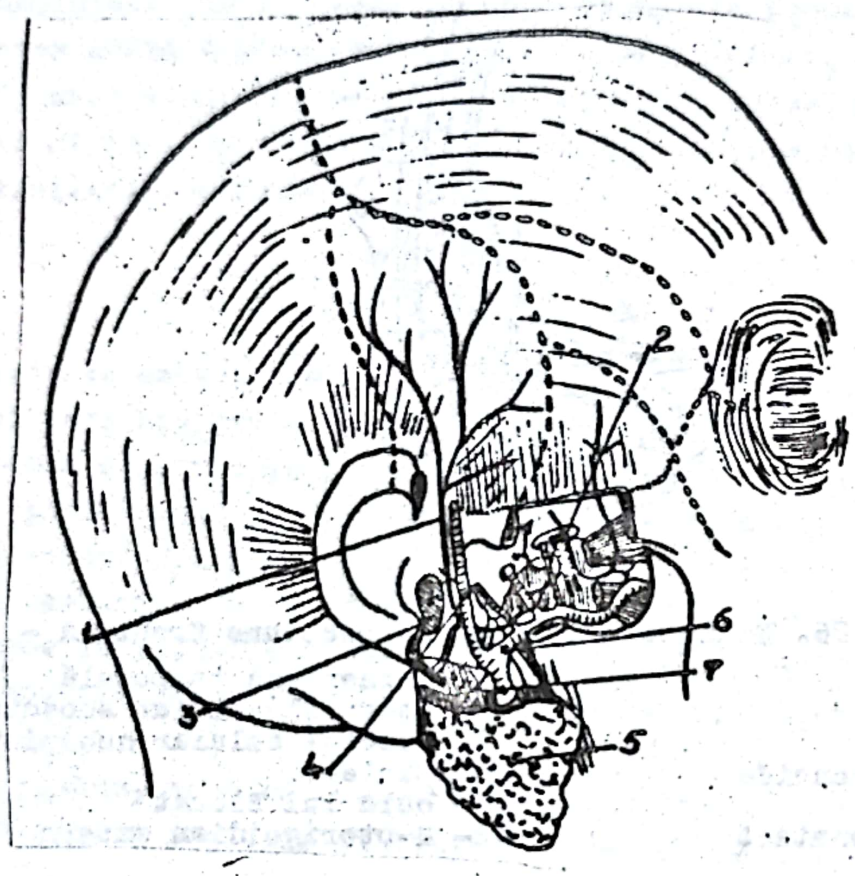

Fig. 125. Nervul auriculo-temporal

1- nervul auriculo-temporal
2- nervul maxilar inferior
3- conductul auditiv extern
4- artera temporală superficială
5- glanda parotidă
6- artera maxilară internă
7- artera carotidă externă

Pe faţa ei profundă se găseşte o pătură subţire de ţesut celular lax care o separă de aponevroza temporală. Dedesubtul acestor planuri superficiale se găseşte aponevroza temporală, care este o lamă fibroasă, foarte rezistentă, care are forma muşchiului temporal pe care îl acoperă. Prin marginea ei superioară ea se prinde pe marginea posterioară a malarului, pe marginea posterioară a apofizei orbitare externe a frontalului, pe linia temporala, atît cît ea este unică şi apoi pe linia ei de bifurcaţie superioară şi pe spaţiul

dintre cele două linii (fig.126).

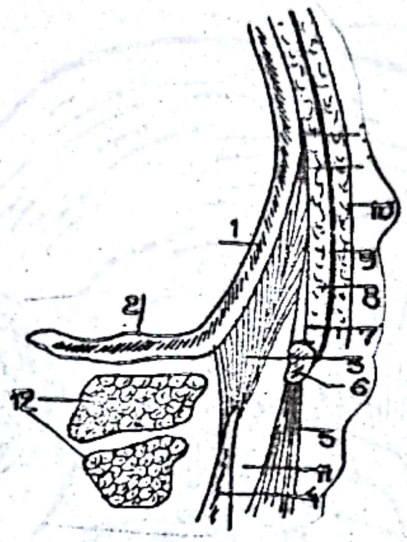

Fig.126. Regiunea temporală - secţiune frontală -

1- temporalul
2- sfenoidul
3- M.temporal
4- apofiza coronoidă
5- M.maseter
6- arcada zigomatică
7- aponevroza temporală
8- ţesutul celular subcutanat
9- ţesutul celular subepicranian
10- pielea
11- bula lui Bichat
12- M-pterigoidian extern

Prin marginea ei inferioară, care se dedublează în două foiţe, ea se prinde pe buza externă şi internă a marginii superioare a arcadei zigomatice, delimitînd un spaţiu triunghiular plin cu grăsime şi în care se găseşte şi artera temporală profundă posterioară, ram din temporala superficială (fig.126). Sub aponevroza temporală, între ea şi planul osos, se găseşte loja temporală. În secţiune frontala, această lojă are formă triunghiulară cu o latură externă, formată de aponevroza temporală şi planurile superficiale cu una internă, formată de planul scheletic, cu vîrful în sus la nivelul inserţiei superioare a aponevrozei temporale şi cu baza în jos la nivelul arcadei zigomatice (fig.126). La nivelul acestei loje se găseşte un larg orificiu prin care loja temporală comunică anterior cu

regiunea geniană, iar posterior, cu regiunea zigomatică. In loja temporală se găseşte muşchiul temporal, vasele şi nervii temporali profunzi anteriori, mijlocii şi posteriori şi o cantitate de ţesut celulo-grăsos de umplutură. Apoi urmează planul scheletic format din osul frontal, marea aripă a sfenoidului, solzul temporalului şi parietalul. Sub planul scheletic se găseşte meningele cu vasele meningee mijlocii şi în fine, ultimul plan al regiunii este reprezentat de circumvoluţiunile cerebrale.

Regiunea mastoidiană

Regiunea mastoidiană este constituită din totalitatea părţilor moi care acoperă apofiza mastoidă. Limitele acestei regiuni sînt date superior, de o linie orizontală dusă prin baza mastoidei, care prelungeşte rădăcina longitudinală a zigomei (linia temporalis) inferior, o linie orizontală dusă prin vîrful mastoidei, anterior şi posterior de linii verticale duse prin marginea anterioară şi respectiv posterioară a apofizei mastoide (fig.113).

Planurile superficiale ale acestei regiuni sînt în număr de 5:

1. Pielea, care este subţire, puţin mobilă, glabră în partea antero-inferioară a regiunii şi acoperită de păr în partea ei postero-superioară.

2. Ţesutul celular subcutanat, prezintă aceleaşi caractere ca cel din regiunea occipito-frontală.

3. Aponevroza mastoidiană, este reprezentată de partea laterală a aponevrozei epicraniene, care în partea inferioară se fuzionează cu tendoanele muşchilor care se inseră pe apofiza mastoidă.

4. Pătura musculară, care este formată de muşchiul auricular posterior, care se prinde pe aponevroza epicraniană şi cei patru muşchi care se inseră pe porţiunea nechirurgicală a apofizei mastoide: occipitalul, sterno-cleido-mastoidianul, spleniusul şi micul complex.

Vasele şi nervii superficiali. Arterele superficiale provin în special din artera auriculară posterioara şi mai puţin din artera occipitală. Venele merg să se verse în vena jugulară externă

(fig.127). Printre aceste vene este demn de reţinut vena mastoidiană, care trecînd prin orificiul cu acelaşi nume, merge să se verse în sinusul venos lateral făcînd legătura între venele superficiale ale regiunii şi venele endocraniene. Limfaticele merg fie la ganglionii mastoidieni, fie la ganglionii cervicali. Nervii motori, provin din nervul facial şi sînt destinaţi muşchilor auriculari posteriori şi occipital . Nervii senzitivi sînt reprezentaţi de nervii auricular . şi mastoidian, din plexul cervical superficial (fig.127).

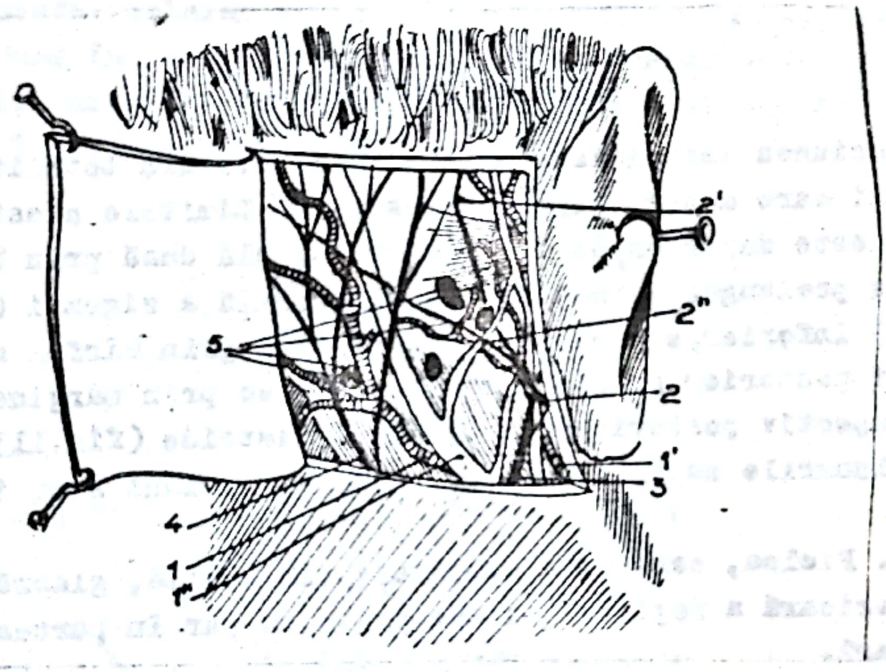

Fig.127. Vasele şi nervii superficiali din regiunea mastoidiană.

1- ramul mastoidian din artera auriculară posterioară
1' ramul auricular din artera auriculară posterioară
1" vena auriculară posterioară
2- ramul auricular din facial cu
2' ramul pt.muşchiul auricular superior
2" ramul pt.muşchiul occipital
3- ramul auricular din plexul cervical superficial
4- ramul mastoidian din plexul cervical superficial
5- ganglionii retroauriculari

5. Urmează periostul şi planul scheletic, format de apofiza mastoidă şi cavităţile mastoidiene, care se găsesc în grosimea ei.

Faţa externă a apofizei mastoide este cea mai importantă, deoarece pe la nivelul ei se abordează cavităţile mastoidiene (faţa chirurgicală). Jumătatea posterioară a acestei feţe este rugoasă şi la acest nivel se inseră muşchii splenius şi micul complex. Jumătatea ei anterioară este mai netedă, în afară de porţiunea ei din vecinătatea peretelui posterior al conductului auditiv extern unde se găseşte spina suprameatum a lui Henle (în unghiul postero-superior al conductului auditiv extern) şi îndărătul şi puţin dedesubtul acesteia se găseşte zona ciuruită retromeatică care corespunde în profunzime antrului mastoidian (fig.128). Antrul mastoidian este o cavitate

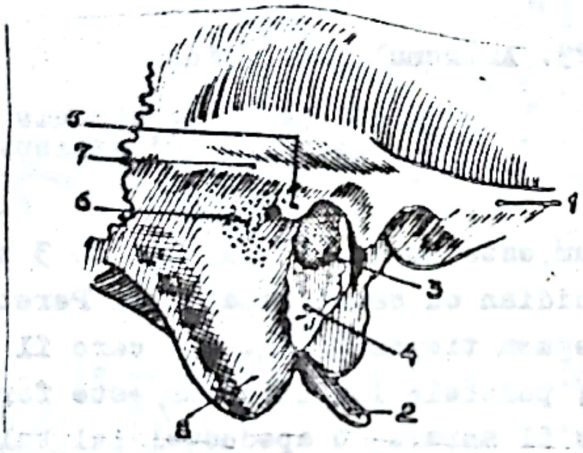

Fig.128. Apofiza mastoidă

1- arcada zigomatică
2- apofiza stiloidă
3- conductul auditiv extern
4- osul timpanal
5- spina supra-meatum
6- zona ciuruită a lui Chipault
7- linea temporalis
8- vîrful mastoidei

constantă (lipseşte la 1 la o mie de cazuri), de formă aproximativ cubică, cu latura de 1 cm şi care se găseşte la o profunzime de 15-18 mm. El comunică cu casa timpanului printr-un canal numit aditus ad antrum (fig.129). Avînd formă cubică el ne prezintă şase pereţi. Peretele lui extern corespunde feţei externe a apofizei mastoide. Peretele lui intern corespunde lojei cerebeloase, peretele superior este format de o lamă osoasă subţire numită tegmen timpani (fig.129), care îl separă de loja cerebrală mijlocie, peretele lui inferior vine în raport cu apeductul lui Fallope şi cu nervul facial (fig. 129), peretele lui posterior vine în raport cu sinusul venos lateral, iar de pe peretele lui anterior se desprinde aditus ad antrum(fig. 129).

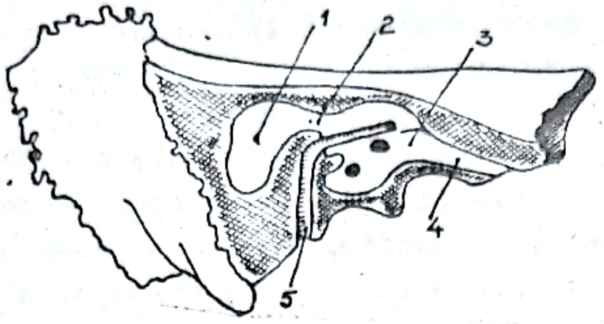

Fig.129. Antrumul mastoidian

1- antrumul mastoidian
2- additus ad antrum
3- casa timpanului
4- trompa lui Eustachio
5- apeductul lui Fallope

Aditus ad antrum, este un canal lung cam de 3 mm care face să comunice antrul mastoidian cu casa timpanului. Peretele lui superior, este format de tegmen timpani (fig.129) care îl separă de loja cerebrală mijlocie; peretele lui inferior, este format de o masă osoasă subţire care îl separă de apeductul lui Fallope, în care se găseşte nervul facial, peretele lui intern, vine în raport cu canalul semicircular extern, iar peretele lui extern corespunde feţei externe a apofizei mastoide. Celulele mastoidiene, sînt situate concentric împrejurul antrului mastoidian. Aceste celule se împart în mai multe grupuri. Ca să ne dăm seama de poziţia acestor grupuri de celule mastoidiene, împărţim faţa externă a apofizei mastoide printr-un plan fictiv, dus tangent la marginea anterioară a sinusului lateral, în două părţi: una anterioară şi alta posterioară (fig. 130). Porţiunea anterioară, presinusiană, este împărţită la rîndul ei în două pături, una superficială şi una profundă, printr-un plan vertico-sagital, dus prin faţa profundă a vîrfului mastoidei (fig. 130). Pătura superficială, cuprinde mergînd de sus în jos, următoarele zone de celule : zona antrală superficială; în mijloc, zona subantrală superficială; iar în jos, zona vîrfului (fig.130). Pătura profundă cuprinde : în sus, zona antrală profundă (în care se găseşte antrul)

iar în jos, zona subantrală profundă, a cărui planşeu corespunde triunghiului jugo-digastric al lui Mauret. Partea posterioară prezintă două regiuni, una anterioară sinusiană şi alta posterioară, retrosinusiană sau cerebeloasă (fig.130). Zona sinusiană este împărţită în trei etaje :

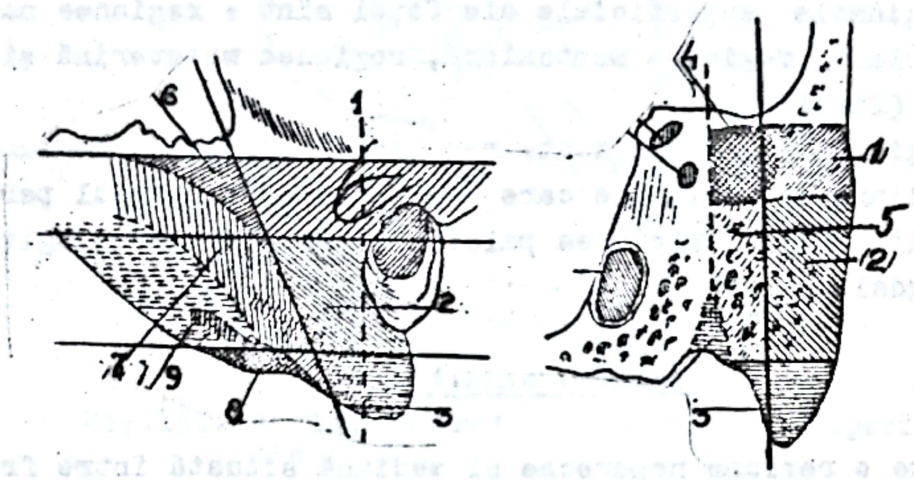

Fig.130. Topografia celulelor mastoidiene

1- zona antrală superf.
2- zona subantrală superf.
3- zona vîrfului
4- zona antrală profundă
5- zona subantrală profundă
6- zona sinusiană sup.
7- zona sinusiana mijlocie
8- zona subsinusiană
9- zona retrosinusiană (cerebeloasă).

- etajul suprasinusian, corespunde celulelor lui Trautmann care se găsesc între sinusul lateral şi dura mater temporală

- etajul mijlociu, care corespunde porţiunii descendente a sinusului lateral;

- etajul inferior, subsinusian, care corespunde părţii posterioare a triunghiului digastric al lui Mauret (fig.130).

Zona cerebeloasă retrosinusiană este situată între marginea posterioară a sinusului lateral şi sutura occipito-mastoidiană. La acest nivel se găseşte vena emisară mastoidiană. Dedesubtul planului scheletic se găseşte meningele şi apoi ultimul plan al regiunii care este format din encefal.

Regiunile superficiale ale feţei

Faţa este situată dedesubtul părţii anterioare a craniului. Ea este împărţită,din punct de vedere topografic,în regiuni superficiale şi regiuni profunde.

Regiunile superficiale ale feţei sînt : regiunea nazală, regiunea labială, regiunea mentonieră, regiunea maseterină şi regiunea genianâ (fig.131).

Regiunile profunde sînt: regiunea zigomatică, regiunea pterigo-maxilară şi regiunile care le întîlnim la nivelul pereţilor cavităţii bucale : regiunea palatină, sublinguală, gingivo-dentară şi amigdaliană.

Regiunea nazală

Este o regiune neperecne şi mediană situată între frunte şi buza superioară, cuprinzînd în ea piramida nazală.

Limitele acestei regiuni sînt:

- superior, o linie orizontală care uneşte cele două sprîncene;
- inferior,o linie orizontală dusă prin partea cea mai posterioară a subcloazonului;
- lateral,două linii oblice în jos şi înafară care unesc unghiul intern al ochiului cu partea cea mai externă a aripei nasului. In profunzime ea se întinde pînă la fosele nazale (fig.131).

Din punct de vedere descriptiv, piramida nazală ne prezintă trei feţe, trei margini, o bază şi un vîrf(fig.132).

Din cele trei feţe, cele două feţe laterale sînt plane, în afară de porţiunea lor inferioară unde ele prezintă o ridicătură numită aripa nasului(fig.132).

Faţa posterioară lipseşte, ea corespunzînd foselor nazale.

Din cele trei margini, cele doua margini laterale formează cu planul feţei un şanţ longitudinal care poartă numele, mergînd de sus în jos, de şanţ nazo-palpebral, şanţ nazo-genian, şanţ nazo-labial (fig.132).

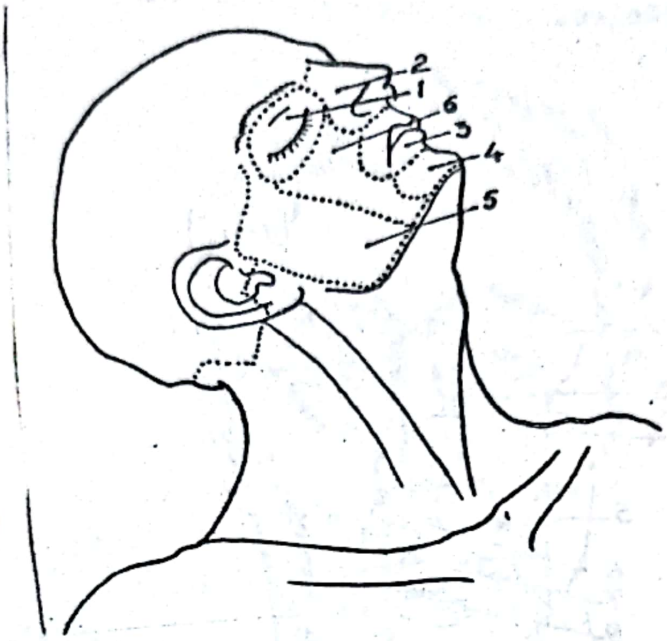

Fig.131. Regiunile anatomo-topografice superficiale ale feţii.

1- regiunea palpebrală
2- regiunea nazală
3- regiunea labială
4- regiunea mentonieră
5- regiunea maseterină
6- regiunea genianâ

Marginea anterioară, care mai poartă numele de dosul nasului, are o direcţie în jos, înainte şi se termină în partea inferioară cu o ridicatură rotunjită numită lobulul nasului (fig.132). Direcţia dosului nasului este foarte variabilă, putînd fi dreaptă, convexă, recurbată (nas aqulin), concavă (fig.133) etc. Vîrful sau ridicătura nasului corespunde unghiului nazo-frontal. Dacă acest unghi lipseşte, dosul nasului se continuă direct cu linia frunţii (nas grec) (fig.133). Baza prezintă două orificii inferioare ale narinelor, separate între ele printr-un perete antero-posterior şi median numit suboloazon. In regiunea nazală întîlnim următoarele planuri:

1. Pielea, care este mobilă în partea superioară a regiunii unde corespunde scheletului osos şi groasă şi aderentă în partea inferioară, unde corespunde cartilajelor. Ea este foarte bogata în glande sebacee.

2. Tesutul celular subcutanat este foarte subţire şi conţine

foarte puţină grăsime.

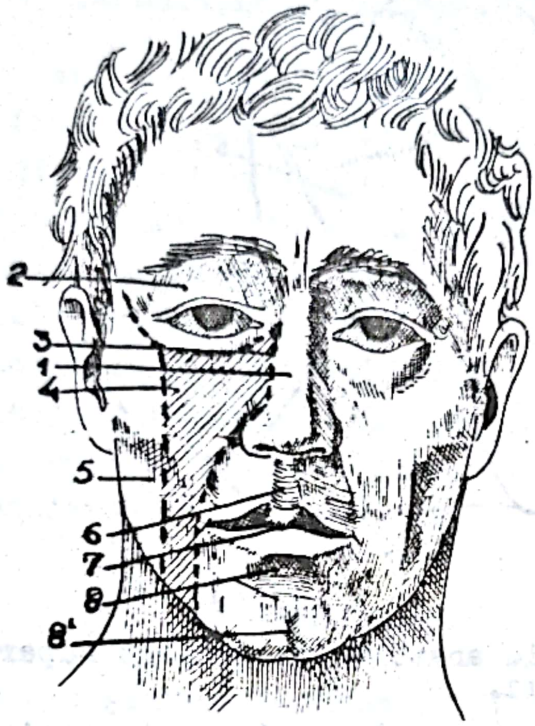

Fig.132. Regiunile superficiale ale feţii

1- piramida nazală
2- regiunea orbiculară
3- şanţul nazo-genial
4- regiunea geniană
5- regiunea maseterină
6- filtru
7- regiunea labială
8- regiunea mentonieră
8' gropiţa mentonieră

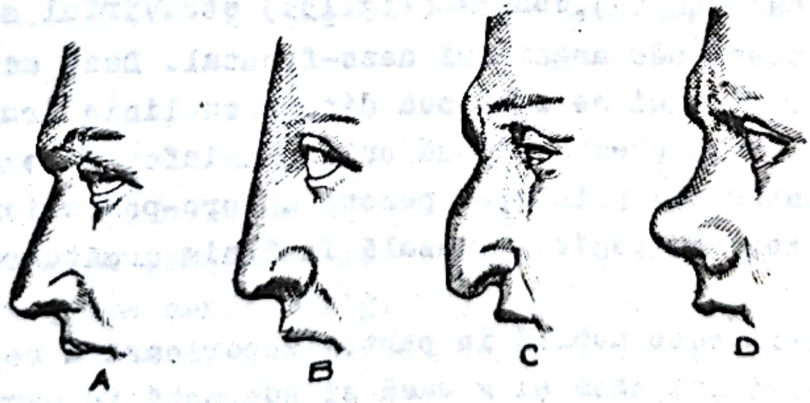

Fig.133. Diferite tipuri de nas văzute din profil

A- nas drept
B- nas grec
C- nas aquilin
D- nas întors în sus

3. Pătura musculară este constituită din următorii mușchi pieloși : piramidalul, transversul nasului, mirtiformul, dilatatorul nărilor și ridicătorul comun al aripilor nasului și a buzei superioare (fig.12e, 134).

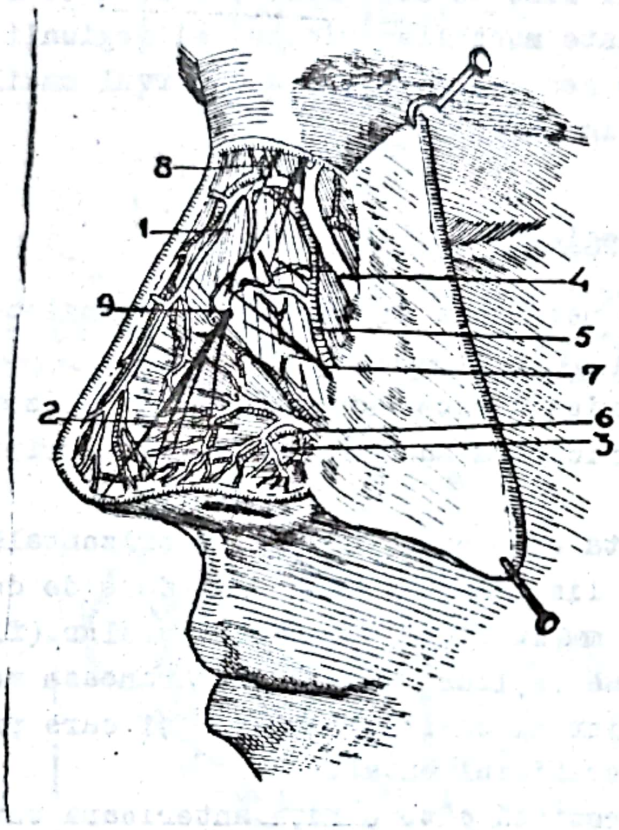

Fig.134. Regiunea nazală (plan superficial)

1- mușchiul piramidal
2- M.triunghiular al nasului
3- M.dilatator al narinelor
4- vena facială
5- artera facială
6- artera și vena dorsală a nasului
7- ramuri din facial
8- ramuri din nazal extern
9- nervul nazo-lobar

4. Periostul și pericondrul care nu prezintă nimic deosebit, iar dedesubt se găsește planul scheletic.

Arterele regiunii provin din două surse : nazala, ram din oftalmică care irigă partea superioară a regiunii și faciala, care dă artera dorsală și artera subcloazonului (fig.134).

Venele urmează un traiect independent de artere (fig.134).

Limfaticele regiunii merg spre următoarele grupuri ganglionare : parotidieni superiori şi preauriculari; cele din porţiunea mijlocie a regiunii merg la ganglionii parotidieni inferiori, iar cele din porţiunea inferioară merg la ganglionii submaxilari.

Nervii regiunii sînt de două feluri : senzitivi şi motori. Filetele motorii destinate muşchilor pieloşi ai regiunii provin din nervul facial. Filetele senzitive, provin din nervul maxilar superior al trigemenului (fig.134).

Regiunea labială

Este o regiune neperechie şi mediană care înglobează toate părţile moi care constituiesc buzele.

Limita ei superioară este dată de o linie orizontală dusă prin extremitatea posterioară a subcloazonului şi a aripilor nasului (fig.131,132).

Inferior, limita este dată de o linie orizontală dusă prin şanţul mento-labial iar limitele laterale sînt date de două linii verticale duse la 10-12 mm în afara comisurii buzelor.(fig.132).

Buzele sînt două repliuri musculo-membranoase mobile care formează peretele anterior al cavităţii bucale şi care prin marginea liberă circumscriu orificiul bucal.

Fiecare buză prezintă cîte o faţă anterioară cutanată, cîte o faţa posterioară sau mucoasă, şi cîte o margine liberă. Extremităţile lor reunite formează comisurile (fig.132).

Pe faţa anterioară a buzei superioare se găseşte un şanţ vertical şi median numit şanţul subnazal, care se termină inferior cu un tubercul situat pe marginea liberă a buzei(fig.132). Faţa posterioară a buzelor este legată pe linia mediană de gingia corespunzătoare prin cîte un repliu mucos numit frîu (fig.135).

Marginea lor liberă este de culoare roşie şi prezintă pe linia mediană a buzei superioare un tubercul care corespunde unei depresiuni pe buza inferioară.

In constituţia buzelor intră următoarele patru planuri (fig.136) :

1. Pielea, care este groasă şi aderentă la planul muscular

subjacent.

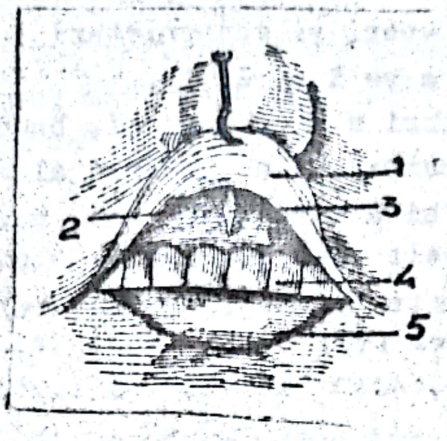

Fig.135. Frîul buzei superioare

1- buza superioară
2- şanţul gingivo-labial
3- frîul buzei superioare
4- arcada dentară superioară
5- buza inferioară

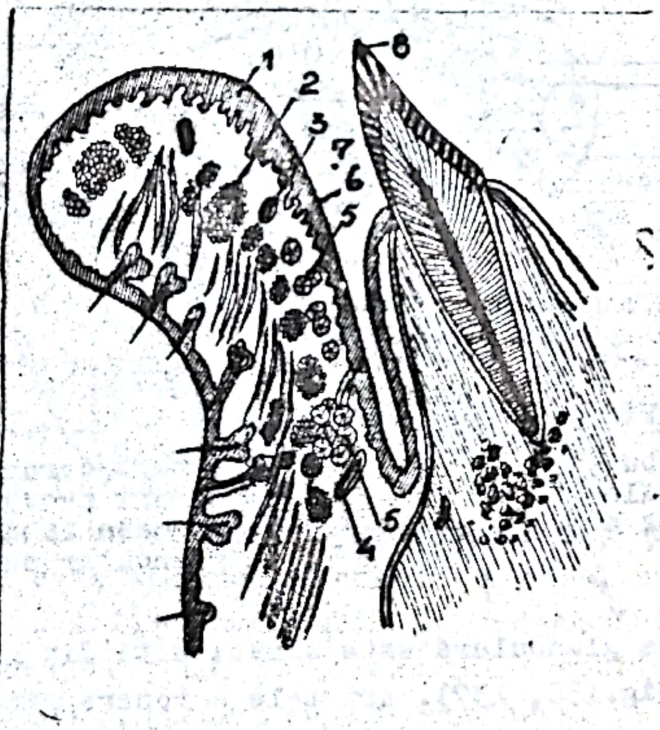

Fig.136. Secţiune sagitală prin bucă

1- pielea
2- muşchii
3- arteră coronară
4- venă coronară
5- glande labiale
6- mucoasa
7- vestibulul bucal
8- dinte

2. Pătura musculară care este formată din două categorii de mușchi pieloși; dilatatori și constrictori, care sînt strîns uniți cu dermul cutanat pe care se inseră.

Mușchii dilatatori sînt : caninul, buccinatorul, pătratul barbiei, ridicătorul superficial și profund al aripei nasului și a buzei superioare, micul și marele zigomatic, rizorius al lui Santorini, triunghiularul buzelor și pielosul gîtului, (fig.120).

Mușchii constrictori sînt : orbicularul buzelor și mușchiul compresor al buzelor (fig. 137).

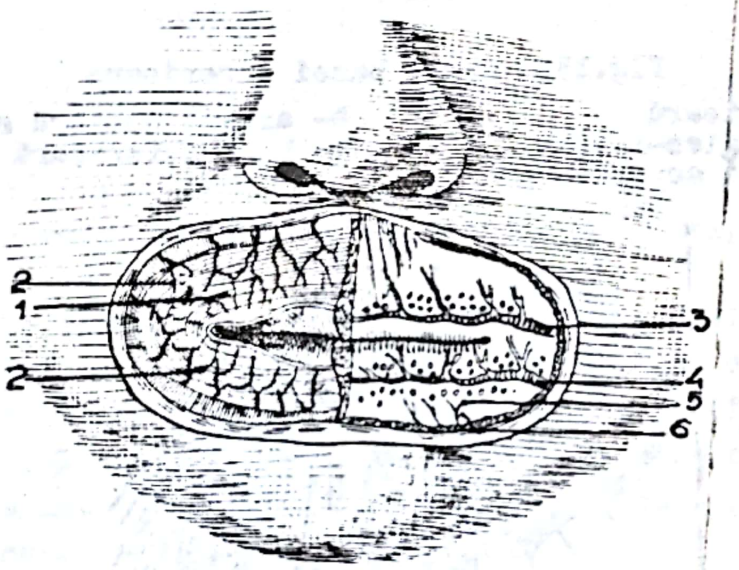

Fig.137. Regiunea labială

1- M.orbicularul buzelor
2- vene superficiale
3- artera coronară superioară
4- artera coronară inferioară
5- ramuri nervoase
6- mucoasa labială cu stratul glandular submucos

3. Pătura glandulară este constituită din glande mici salivare labiale (fig.136, 137). Arterele coronare, ramuri din artera facială, traversează mai întîi planul muscular la nivelul comisurilor, apoi merg dinafară înăuntru, la rața profundă a planului muscular, în grosimea țesutului celular al păturii glandulare, la 7 sau 8 mm de marginea liberă a buzelor (fig.136,137).

4- Pătura mucoasă (fig.136) care are suprafața mamelonată din cauza proeminenței glandelor salivare subjacente. Ea este de

culoare roşie sau rozie şi este aderentă la pătura glandulară. Pătura mucoasă conţine o bogată reţea limfatică, care este independentă de cea cutanată şi care este tributară ganglionilor submaxilari, submentali şi parotidieni.

Regiunea mentonieră

Aceste regiuni înglobează în interiorul ei acea proeminenţă numită barbie (fig.132). Ea este separată în sus de regiunea labială de şanţul mento-labial, inferior, este limitata de o linie dusă prin marginea liberă a mandibulei, iar limitele laterale sînt date de două verticale coborîte de la 12 mm în arara comisurilor labiale (fig.132,138).

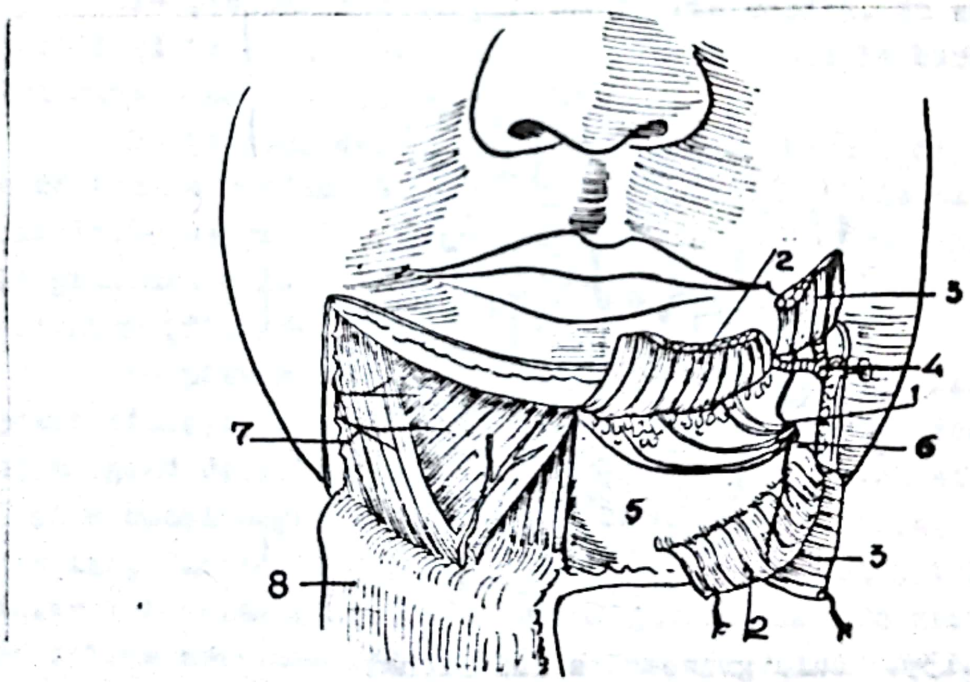

Fig.138. Regiunea mentonieră

1- buchetul mentonier
2- M.pătratul bărbiei
3- M.triunghiularul buzelor
4- artera facială
5- mandibula
6- orificiul mentonier
7- fileta din facial
8- pielea cu ţesutul celulo-adipos.

In constituţia acestei regiuni intră următoarele planuri:

1. Pielea, care este groasă şi aderentă (fig.138).

2. Patura de ţesut celulo-adipos, care este străbătută de fibrele musculare care vin să se prindă pe piele.

3. Pătura musculară, constituită din trei muşchi, care sînt de fiecare parte, mergînd dinăuntru înafară: muşchiul moţul bărbiei, patratul bărbiei şi triunghiularu buzelor (fig.138).

4. Ultima pătură, constituită din periost şi schelet, formată de partea mijlocie a corpului mandibulei, care prezintă pe partea mediană eminenţa mentonieră iar lateral, puţin în afara regiunii se găsesc găurile mentoniere, prin care iese buchetul mentonier (fig.138). Părţile moi ale regiunii mentoniere sînt mobile pe schelet şi periost.

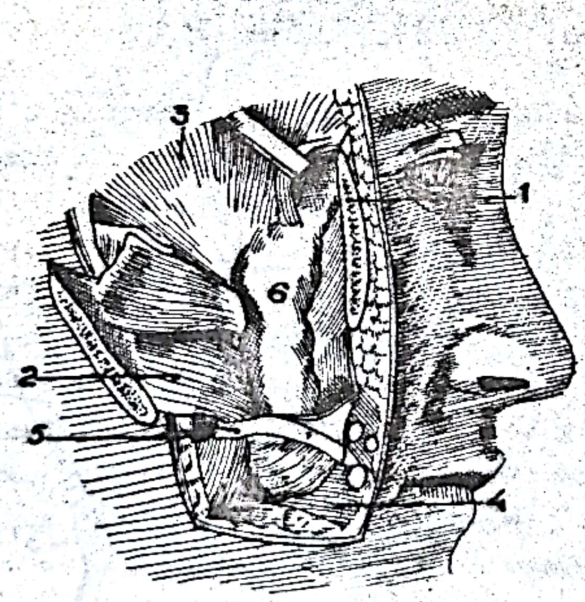

Fig.139. Bula grăsoasă a lui Bichat

1- arcada zigomatică secţionată
2- M.maseter
3- M.temporal
4- M.bucinator
5- canalul lui Stenon
6- bula grăsoasă a lui Bichat

Regiunea genială

Este o regiune neregulat patrulateră, care ocupă părţile laterale ale feţei.

Limita ei superioară este dată de rebordul inferior al orbitei.

Limita inferioară este dată de marginea inferioară a mandibulei.

Limita posterioară este dată de marginea anterioară a mușchiului maseter, iar limita anterioară este dată de șanțurile nazo-genian, labio-genian și apoi de verticale coborîte de la 12 mm în afara comisurii buzelor, la marginea inferioară a mandibulei. (fig.132).

Regiunea genianã are forma unui patrulater alungit în sens vertical, care este mai bombată în regiunea ei mijlocie la copil și adult și escavată la bătrîni și oameni slăbiți.

In constituția acestei regiuni intră următoarele cinci planuri :

1- pielea este subțire și foarte mobilă. Ea este glabră la copil și femeie, însă este acoperită cu peri la bărbat. Conține multe glande sebacee și sudoripare;

2- țesutul celular subcutanat este format dintr-o sumedenie de lamele conjunctive subțiri care se întretaie și care cuprind o cantitate de grăsime. In partea posterioară a regiunii se găsește bula grăsoasă a lui Bichat care ocupă tot spațiul dintre maseter și buccinator (fig.139);

3- pătura musculară superficială este formată din mușchii pieloși, care converg spre comisura buzelor. Acești mușchi sînt, mergînd de sus în jos: ridicătorul superficial al aripei nasului și a buzei superioare, micul și marele zigomatic, rizorius a lui Santorini, fasciculele posterioare ale pielosului gîtului și triunghiularul buzelor (fig.12e). Se mai găsesc încă în grosimea acestui plan filete nervoase din nervul facial și fine ramificații din arterele transverse a feței, facială și mentonieră (fig.14e);

4- pătura musculară profundă formată din următorii mușchi : ridicătorul profund al aripei nasului și buzei superioare, caninul, buccinatorul cu aponevroza lui și fasciculele cele mai externe ale patratului bărbiei (fig.14e, 141). In porțiunea mijlocie a regiunii, mușchiul buccinator este despărțit de pătura musculara superficială printr-un spațiu în forma unui cui, cu baza lui orientată posterior,

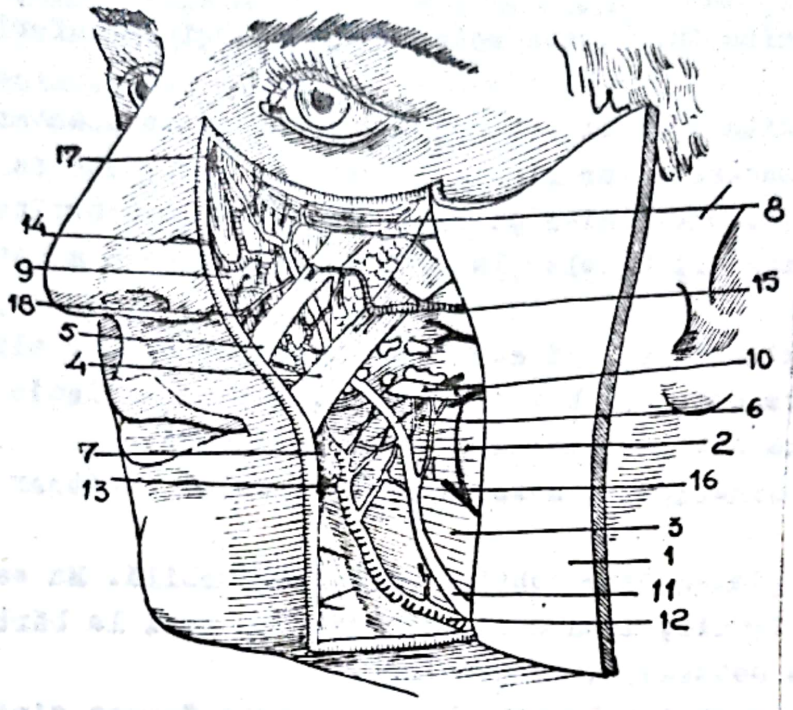

Fig.140. Regiunea genianã

1- lamboul cutanat
2- M.maseter învelit de aponevrozã sa
3- pielosul gîtului şi rizoriusul lui Santoniri
4- M.marele zigomatic
5- M.micul zigomatic
6- M.buccinator
7- M.orbicular al buzelor
8- M.orbicular al pleoapelor
9- M.ridicător comun al aripei nasului şi al buzei superioare
10- canalul lui Stenon
11- vena facialã
12- artera facialã
13- originea arterelor coronare
14- artera dorsalã a nasului
15- artera transversalã a reţei
16- ramuri ale n.facial
17- n.nazal extern
18- ramuri ale n.suborbitar

spre marginea anterioarã a maseterului şi tendonul temporalului şi cu vîrful îndreptat spre comisura buzelor. In acest spaţiu se gaseşte bula grãsoasã a lui Bichat, canalul lui Stenon şi vasele faciale. Bula grãsoasã a lui Bichat este o masã adipoasã care umple tot spaţiul dintre maseter, tendonul temporalului şi pterigoidianul intern înapoi, buccinatorul şi aponevroza lui înãuntru şi pãtura muscularã superficialã a regiunii în afarã.

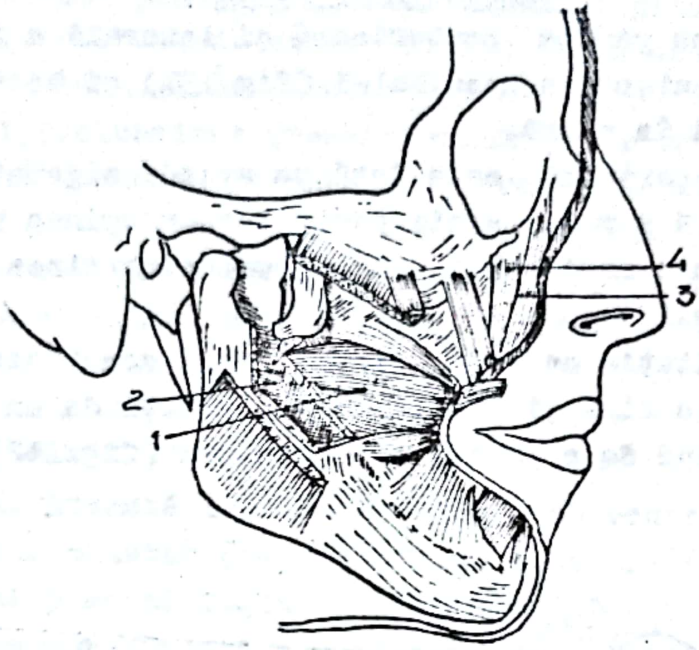

Fig.141. Pătura musculară profundă din regiunea genianâ

1- M.buccinator
2- aponevroza buco-faringiană
3- M.ridicator comun al aripei nasului şi al buzei superioare
4- M.canin

Canalul lui Stenon înconjură bula grăsoasă a lui Bichat, trecînd înaintea ei (fig.139), traversează apoi muşchiul buccinator, (fig.140) şi se deschide în vestibulul bucal, la nivelul gîtului celui de al doilea molar superior;

5- planul profund al regiunii este constituit în partea superioară de osul malar şi apofiza piramidală a maxilarului superior, în partea inferioară de mandibulă, iar în partea mijlocie de mucoasa bucală.

Mucoasa bucală, care intră în constituţia regiunii geniene, formează peretele extern al vestibulului bucal. Ea căptuşeşte faţa profundă a muşchiului buccinator, de care aderă prin intermediul unui ţesut conjunctiv submucos foarte dens. In grosimea acestui ţesut conjunctiv merge canalul lui Stenon pe o lungime de 5 mm, dinapoi

înainte, pentru a traversa mucoasa bucală şi a se deschide în cavitatea bucală.

Regiunea maseterină

Situată pe partea posterioară şi laterală a feţei, ea cuprinde ramura montantă a mandibulei (fig.131) şi toate părţile moi care o acoperă în afară.

Limita superioară este dată de arcada zigomatică; în jos, marginea inferioară a mandibulei; posterior, marginea posterioară a ramurei montante a mandibulei, iar anterior, marginea anterioară a maseterului (fig.132).

In constituţia acestei regiuni intră următoarele planuri: 1- pielea, care este fină şi mobilă, este dublată de un panicul adipos, limitat profund de o fascie superficială (fig.142). Aceasta se

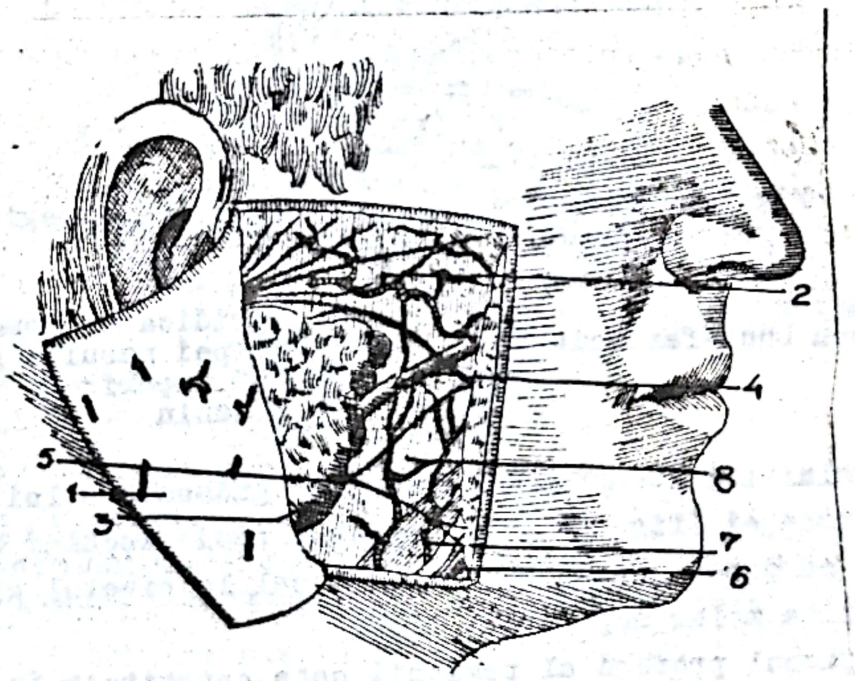

Fig.142. Regiunea maseterină - plan superficial

1- lamboul cutanat cu ţesutul adipos subcutanat
2- artera transversală a feţii
3- prelungirea premaseterină a glandei parotide
4- canalul lui Stenon
5- ramurile terminale ale nervului facial
6- artera facială
7- artera maseterină inferioară (din facială)
8- aponevroza maseterină

continuă în sus cu aponevroza epicraniană. In jos, fascia superficialis se dedubleazâ pentru a întecui pielosul gîtului şi rizorius a lui Santorini. Sub fascia superficialis se găseşte o pătură de ţesut celular subcutanat, în grosimea căruia se găseşte artera transversală a feţei, prelungirea premaseterină a glandei parotide, din care se desprinde canalul lui Stenon şi ramurile terminale ale nervului facial şi ramura maseterină inferioară, din artera facială care trece prin unghiul antero-inferior al regiunii (fig.142) ;

2- aponevroza maseterină, care are formă patrulateră, prinzîndu-se pe marginile: anterioară, posterioară şi inferioară a ramurei montante a mandibulei şi pe arcada zigomatică, formînd împreună cu osul o lojă osteo-fibroasă care comunică cu regiunea zigomatică prin incizura zigomatică. Această lojă maseterină este ocupată în întregime de către muşchiul maseter (vezi muşchiul maseter)(fig.143).

Ultimul plan al regiunii este format de planul scheletic şi anume din ramura montantă a mandibulei (fig.143).

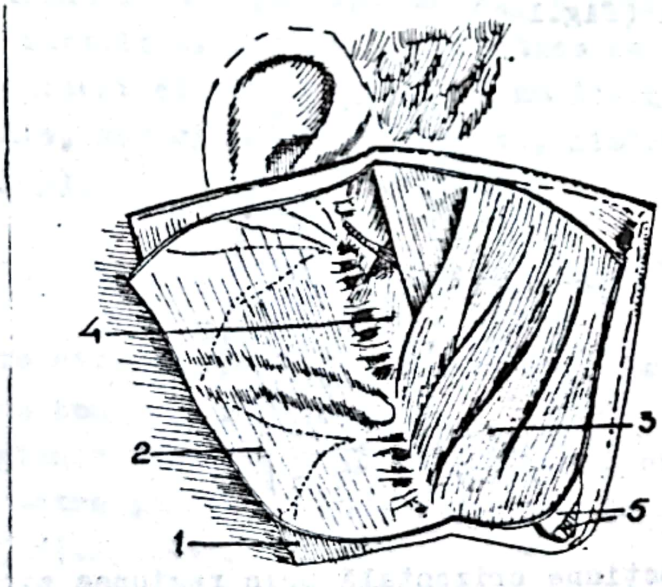

Fig.143. Regiunea maseterină - plan subaponevrotic

1- lamboul cutanat
2- aponevroza maseterina (pe a cărei faţă externă se văd prin transparenţă elementele superficiale)
3- muşchiul maseter
4- ramura verticală a mandibulei
5- artera şi vena facială

REGIUNILE PROFUNDE ALE FETEI

Din această categorie de regiuni ale feţei fac parte toate acele regiuni care nu sînt acoperite de piele.

Aceste regiuni profunde sînt : regiunea fosei zigomatice, regiunea pterigo-maxilară, regiunile bucale şi regiunea faringiană.

Regiunea zigomatică

Regiunea zigomatică ocupă părţile laterale ale feţei.

Superior este delimitată de arcada zigomatică, inferior de un plan orizontal dus prin marginea inferioară a mandibulei, anterior de tuberozitatea maxilarului superior, posterior de peretele anterior al lojei parotide, extern se găseşte ramura montantă a mandibulei, iar intern apofiza pterigoidă şi peretele lateral al faringelui.

Regiunea zigomatică are forma unei piramide patrunghiulare cu patru pereţi, o bază îndreptată în sus şi un vîrf îndreptat în jos.

Peretele ei extern este format de faţa internă a ramurei montante a mandibulei (fig.144).

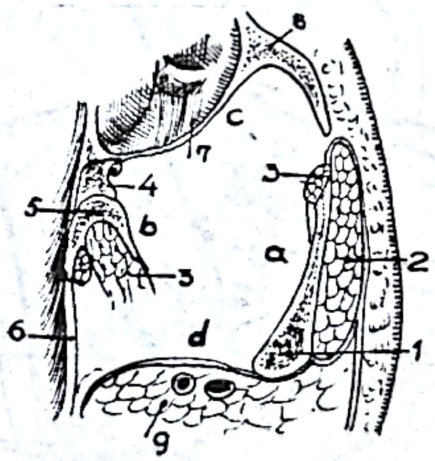

Fig.144. Secţiune orizontală prin regiunea zigomatică
a) peretele extern, b) peretele intern, c) peretele anterior
d) peretele posterior

1- ramura verticală a mandibulei
2- muşchiul maseter
3- muşchiul pterigoidian intern
4- comunicarea cu groapa pterigo-maxilară
5- apofiza pterigoidă
6- peretele lateral al faringelui
7- tuberozitatea maxilarului sup.
8- osul malar
9- parotida

Peretele intern este format, mergînd dinainte înapoi, de intrarea în fosa pterigo-maxilară, aripa externă a apofizei pterigoide, fosa pterigoidiană şi peretele lateral al faringelui (fig.144).

Peretele anterior este format de tuberozitatea maxilarului superior şi originile muşchilor buccinator şi constrictorul superior al faringelui (fig.144).

Peretele posterior este format de peretele anterior al lojei parotide şi de apofiza stiloidă, în partea cea mai superioară (fig.144).

Baza regiunii este îndreptată în sus şi este formată, în porţiunea ei internă, de porţiunea orizontală a feţei externe a marii aripi a sfenoidului, iar în porţiunea ei externă, din afara crestei sfeno-temporale, ea comunică printr-un larg orificiu cu loja temporală.

Vîrful, îndreptat în jos, este format de inserţia muşchiului pterigoidian intern, pe faţa internă a gonionului.

In interiorul regiunii zigomatice se găsesc muşchii pterigoidieni externi şi interni, vasele maxilare interne cu ramurile lor colaterale, nervul maxilar inferior, limfatice şi ţesut celulo-gras(fig.145).

Regiunea fosei pterigo-maxilare

Este situată în partea profundă şi laterală a feţei, imediat înăuntru regiunii zigomatice.

Regiunea pterigo-maxilară are forma unei piramide patrunghiulare cu patru pereţi, o bază orientată în sus şi un vîrf îndreptat în jos(fig.146).

Peretele ai anterior este format de tuberozitatea maxilarului superior, pe care se găsesc găurile dentare posterioare (fig. 146).

Peretele posterior este format de faţa anterioară a apofizei pterigoide (fig.146). In partea cea mai superioară a acestui perete se găsesc următoarele orificii:

1- gaura mare rotundă prin care trece nervul maxilar

superior;

2- conductul pterigo-palatin, pentru artera cu acelaşi nume, nervul faringian a lui Bock şi

3- canalul vidian pentru nervul şi artera respectivă.

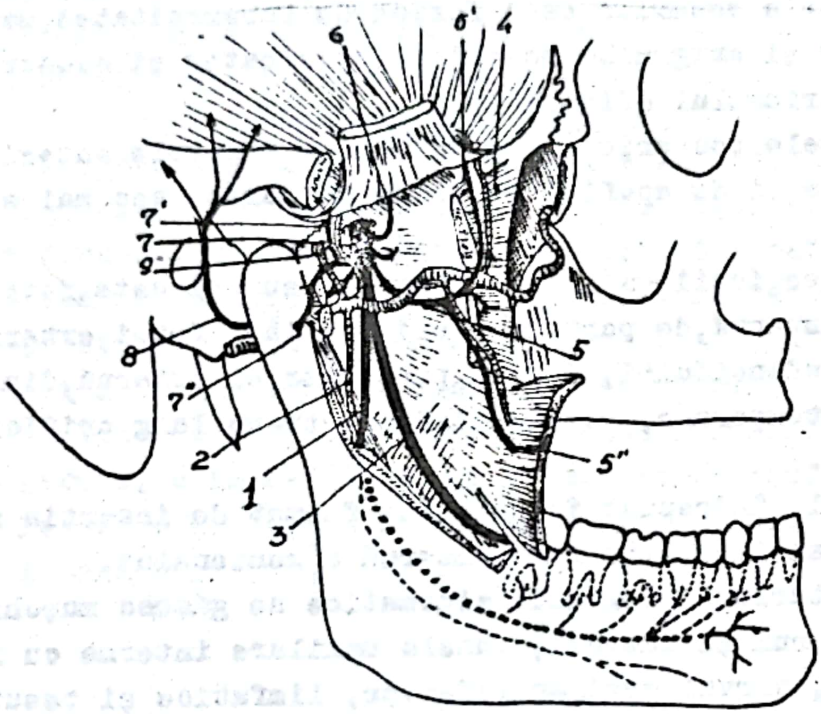

Fig.145. Evidenţierea ramurilor colaterale şi terminale ale nervului maxilar inferior, prin secţionarea muşchiului pterigoidian extern.

1- nervul dentar inferior
2- artera dentară inferioară
3- nervul lingual
4- M.pterigoidian extern secţ.
5- nervul temporo-bucal cu
5' temporal profund anterior
5" bucal
6- nerv.temporal profund mijlociu
7- nerv.temporo-maseterin cu
7' ramul temporal profund post.
7" ramul maseterin
8- nervul auriculo-temporal
9- artera meningee mijlocie

Peretele intern este format de lama verticală a palatinului. In partea superioară a acestui perete se găseşte gaura sfenopalatină, prin care trec artera şi nervul cu acelaşi nume (fig.146).

Peretele extern lipseşte, fiind format de un larg orificiu prin care fosa pterigo-maxilară comunică cu fosa zigomatică.

Baza regiunii, îndreptată în sus, este formată de baza cra-

niului : la nivelul ei se găseşte fanta sfeno-maxilară prin care comunică cu orbita (fig.146).

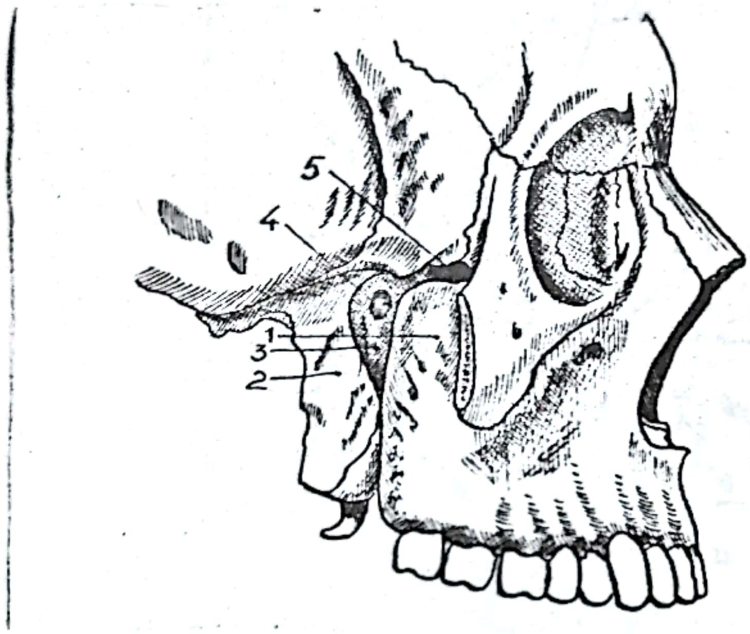

Fig.146. Groapa pterigo-maxilară

1- tuberozitatea maxilarului superior
2- apofiza pterigoidă
3- lama verticală a palatinului
4- orificiul sfeno-palatin
5- fanta sfeno-maxilară

Vîrful, îndreptat în jos este format de unirea apofizei pterigoide cu tuberozitatea maxilarului superior (fig.146). La nivelul lui se găsesc canalul palatin posterior şi cele accesorii.

In interiorul acestei regiuni se găsesc într-o atmosferă celulo-grăsoasă :

1- porţiunea terminală a arterei maxilare interne;

2- vene ;

3- nervul maxilar superior, pe traiectul căruia se găseşte ganglionul sfeno-palatin (fig.147).

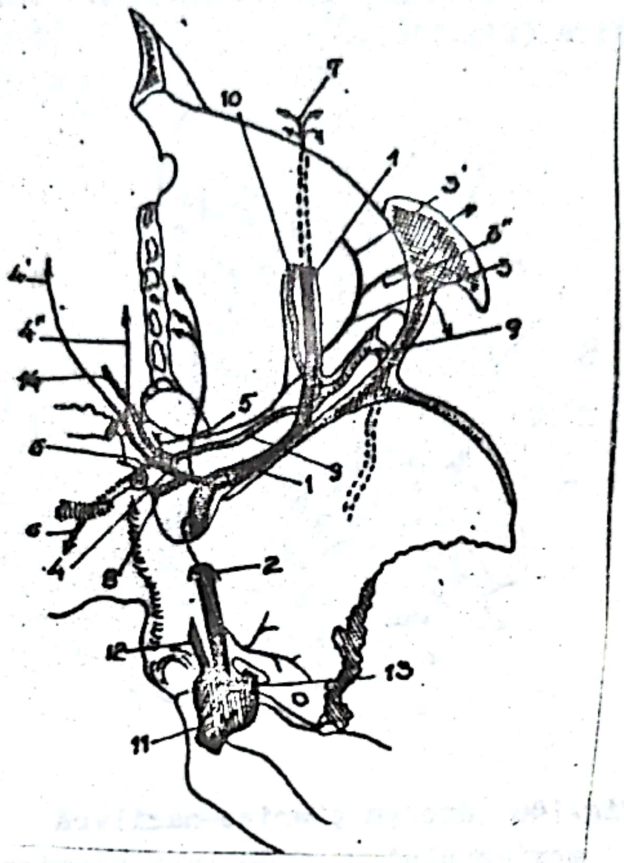

Fig.147. Secţiune transversală prin groapa pterigo-maxilară, pentru a pune în evidenţă conţinutul său

1- nervul maxilar sup.
2- marea gaură rotundă
3- ramul orbitar cu
3' lacrimo-palpebral şi
3" temporo-malar
4- nervul sfeno-palatin cu
4' nervul sfeno-palatin intern
4" nervul sfeno-palatin extern
5- nervul palatin posterior
6- nervul pterigo-palatin
7- ramurile terminale ale nervului maxilar superior
8- ganglionul sfeno-platin
9- artera maxilară internă
10-artera suborbitară
11-ganglionul lui Gasser
12-nervul oftalmic
13-nervul maxilar inferior
14-artera sfeno-palatină

Regiunile gurii

Gura este o cavitate foarte neregulată care se întinde de la nivelul orificiului bucal, prin care comunică cu exteriorul, până la nivelul istmului gîtlejului, prin care comunică cu faringele.

Arcadele dentare împart cavitatea bucală în două compartimente : înăuntru arcadelor dentare se găseşte gura propriu zisă, iar în afara lor, se găseşte vestibulul bucal (fig.148).

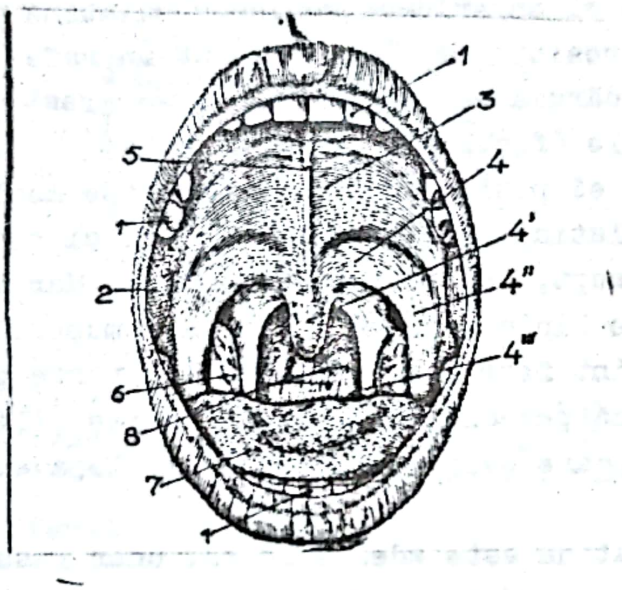

Fig.148. Cavitatea bucală

1- arcadele dentare
2- vestibulul bucal - faţa internă a regiunii geniene
3- palatul dur
4- palatul moale cu
4' luneta
4"- pilierul anterior
4''' pilierul posterior
5- rafeul median
6- amigdala palatină
7- limba
8- istmul gîtlejului

Numeroasele formaţiuni anatomice care delimitează cavitatea bucală se repartizează în mai multe regiuni topografice : regiunea labială, genianã, palatină, sublingualã, gingivo-dentară şi amigdaliană. Primele două regiuni labială şi genianã le-am studiat ca regiuni superficiale ale feţei.

Regiunea palatină

Regiunea palatină formează peretele superior şi posterior al cavităţii bucale. Ea este constituită în partea anterioară de bolta palatină, iar în partea posterioară de vălul palatin (fig. 148).

Regiunea palatină este limitată anterior şi lateral de arcadele dentare, iar posterior de marginea liberă a vălului palatin. Ea are forma unei bolţi concave şi în sens antero-posterior şi în sens transversal (fig.148).

In porţiunea ei anterioară regiunea palatină este dură (bolta palatină) şi prezintă pe linia mediană un rafeu median, de o parte şi de alta a căruia se găsesc numeroase creste de mucoasă oblice sau transversale (fig.148).

In porţiunea ei posterioară regiunea este moale şi depresibilă (vălul palatin). Vălul palatin, mobil şi contractil, joacă un mare rol în supt, deglutiţie şi fonaţie. Marginea lui liberă ne prezintă, pe linia mediană, lueta sau omuşorul a cărei formă şi dimensiuni sînt foarte variabile. De p parte şi de alta a luetei se găsesc două perechi de repliuri numite pilieri anteriori şi posteriori, care delimitează între ei loja amigdaliană (fig.148).

Regiunea palatină este adesea sediul unor fisuri care prelungesc buza de iepure pînă la marginea posterioară a vălului palatin.

Planurile constitutive ale regiunii palatine le vom studia separat pentru bolta palatină şi pentru vălul palatin. La nivelul bolţii palatine întîlnim următoarele 4 planuri, mergînd de jos în sus :

1- mucoasa palatină care este groasă, de culoare alb-rozie, rezistentă şi aderentă la periost;

2- pătura glandulară situată dedesubtul mucoasei şi făcînd corp cu ea, se găseşte de o parte şi de alta a liniei mediane şi a cărei grosime creşte mergînd dinainte îndărăt, pînă la nivelul vălului palatin unde se subţiază. Această pătură glandulară, formată din glandele salivare palatine, este foarte aderentă la periost şi la mucoasa palatină în regiunea bolţii palatine. La nivelul vălului palatin ea se separă cu uşurinţă de muşchi şi de aponevroza palatină care o acoperă;

3- planul scheletic este format, în cele două treimi anterioare, de apofizele palatine ale oaselor maxilare superioare, iar în 1/3 posterioară, de apofizele orizontale ale palatinului (fig.

149).

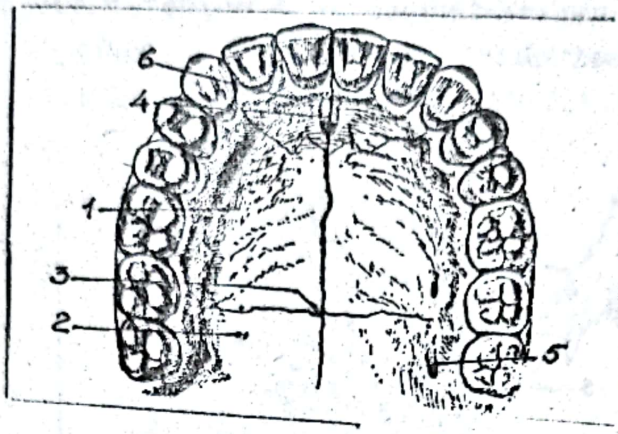

Fig.149. Palatul dur

1- apofiza palatină a maxilarului superior
2- apofiza orizontală a palatinului
3- sutura cruciformă
4- orificiul palatin anterior
5- orificiul palatin posterior
6- osul incisiv

4- pătura mucoasă superioară este formată de mucoasa foselor nazale.

La nivelul vălului palatin întîlnim următoarele 5 planuri: 1 şi 2- pătura mucoasei inferioare şi pătura glandulară.

3- aponevroza palatină care prelungeşte îndărăt, în porţiunea anterioară a vălului palatin, bolta palatină. Ea este constituită în special de tendoanele lăţite ale muşchilor peristafilini externi (fig.150).

4- pătura musculară este formată din 5 perechi de muşchi:

a) Muşchiul palato-stafilin (azigosul luetei), care se întinde de la spina nazală posterioară la vîrful luetei;

b) Muşchii peristafilini interni, care se întind de la stînca temporalului la aponevroza palatină ;

c) Muşchii peristafilini externi, care se întind de la fosета scafoidă la aponevroza palatină ;

d) Muşchii gloso-stafilini, care intră în constituţia pilierilor anteriori ai vălului palatin;

e) Muşchii faringo-stafilini, care intră în constituţia

pilierilor posteriori. (fig.150).

5) Pătura mucoasă superioară, roşie şi subţire, este o continuare a mucoasei nazale.

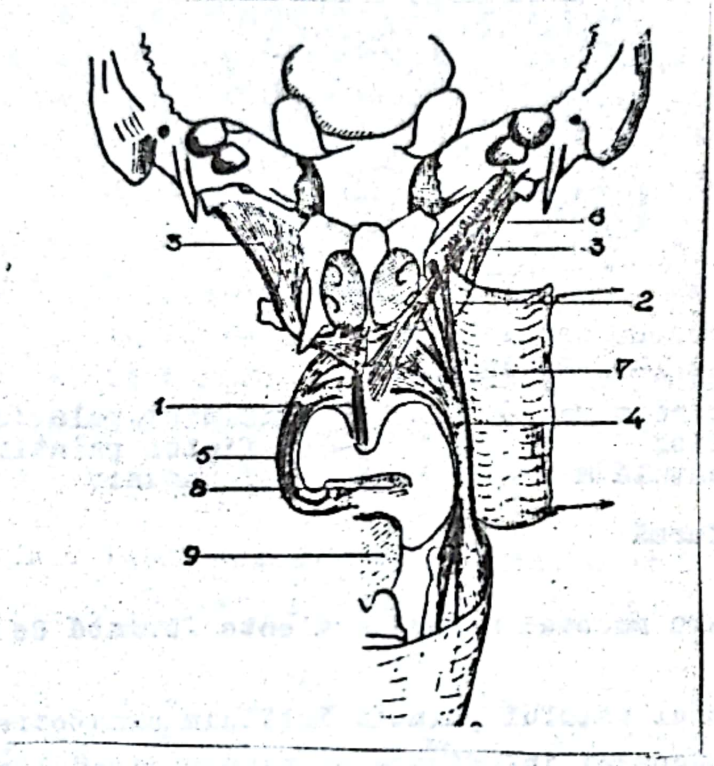

Fig.150. Muşchii vălului palatin

1- muşchiul palato-stafilin(azigos)
2- muşchiul peristafilin int.
3-muşchiul peristafilin extern
4-muşchiul faringo-stafilin
5-muşchiul gloso-stafilin
6- trompa lui Eustache
7- tunica fibroasă a faringelui
8- limba
9- orificiul laringelui

Arterele regiunii provin din artera sfeno-palatină, palatina superioară şi palatina inferioară.

Limfaticele duc la ganglionii jugulari interni, submaxilari şi retrofaringieni laterali.

Nervii senzitivi provin din nervii palatini anteriori, mijlocii, şi posteriori. Ramurile motorii provin din nervii pneumogastrici, cu excepţia nervului pentru muşchiul peristafilin extern care provine din nervul maxilar inferior.

Regiunea sublinguală

Este situată dedesubtul părţii libere a limbii. In partea anterioară şi în părţile laterale este delimitată de arcada dentară inferioară, iar posterior de baza limbii (fig.151).

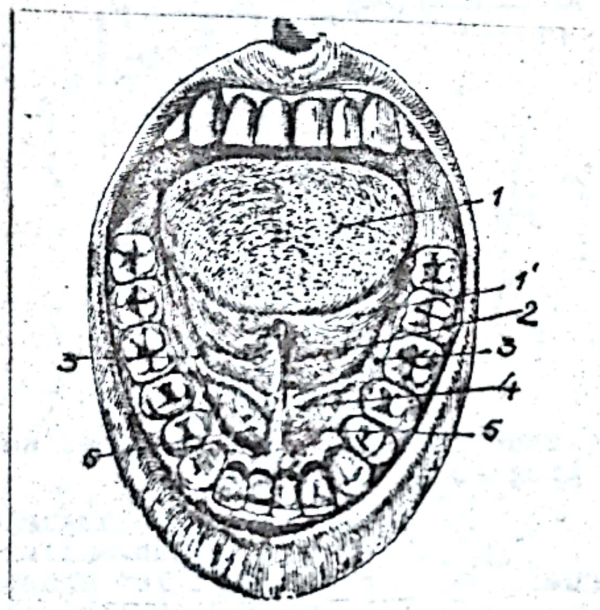

Fig.151. Regiunea sublinguală

1- limba - faţa dorsală cu
1' faţa ventrală
2- frîul limbii
3- şanţul alveolo-lingual
4- caruncula
5- eminenţele sublinguale determinate de glandele sublinguale

Ea se întinde în profunzime pînă la muşchii milo-hioidieni care o separă de regiunea supra-hioidiană. Ea are forma unui triunghi, căptuşit de mucoasa bucală.

Pe linia mediană se găseşte frîul limbii, iar de o parte şi de alta a bazei acesteia se găsesc orificiile de deschidere a canalelor lui Wharton şi orificiile de deschidere a canalelor excretoare a glandelor sublinguale. Intre aceste orificii şi arcada dentară se găseşte cîte un relief numit caruncula sublinguală. (fig.151).

Imediat dedesubtul mucoasei care căptuşeşte regiunea sublinguală se găseşte loja sublinguală (fig.152).

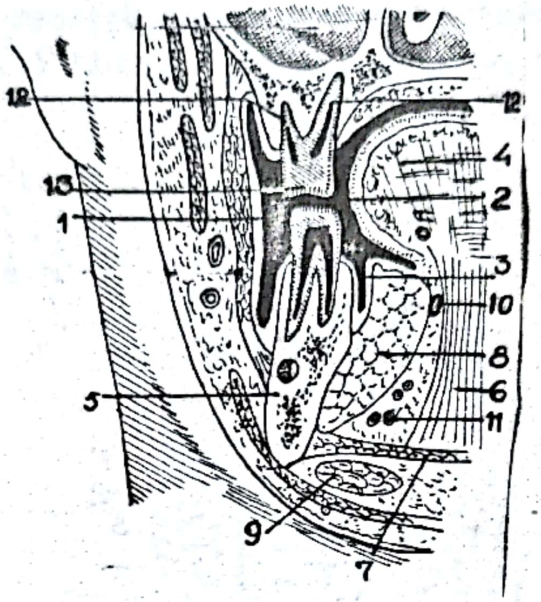

Fig.152. Secţiune frontală prin regiunea sublinguală şi gingivo-dentară.

1- vestibulul bucal
2- gura propriu-zisă
3- şanţul alveolo-lingual
4- limba
5- maxilarul inf.cu foseta sublinguală
6- muşchiul hioglos
7- muşchiul milo-hioidian
8- glanda sublinguală
9- glanda submaxilară
10- canalul lui Wharton
11- vasele sublinguale
12- alveola dentară cu rădăcinile dintelui
13- dintele

Loja sublinguală ne prezintă 4 pereţi şi două extremităţi.
Peretele intern este format de muşchii genio-gloşi şi genio-hioidieni, în partea anterioară şi de muşchii hiogloşi, în partea posterioară.
Peretele extern, osos, este constiuit de foseta sublinguală a maxilarului inferior (fig.152).
Peretele inferior este format de muşchiul milo-hioidian.
Peretele superior este format de mucoasa şanţului alveolo-lingual şi cea a caruncului sublinguale (fig.151,152).

Extremitatea anterioară comunică, pe linia mediană, cu cea de partea opusă.

Extremitatea posterioară este largă şi comunică cu loja

submaxilară.

In loja sublinguală se găsesc următoarele organe: glanda sublinguală, prelungirea anterioară a glandei submaxilare, canalul lui Wharton, nervii linguali, marele hipoglos şi vasele sublinguale (fig.152, 153).

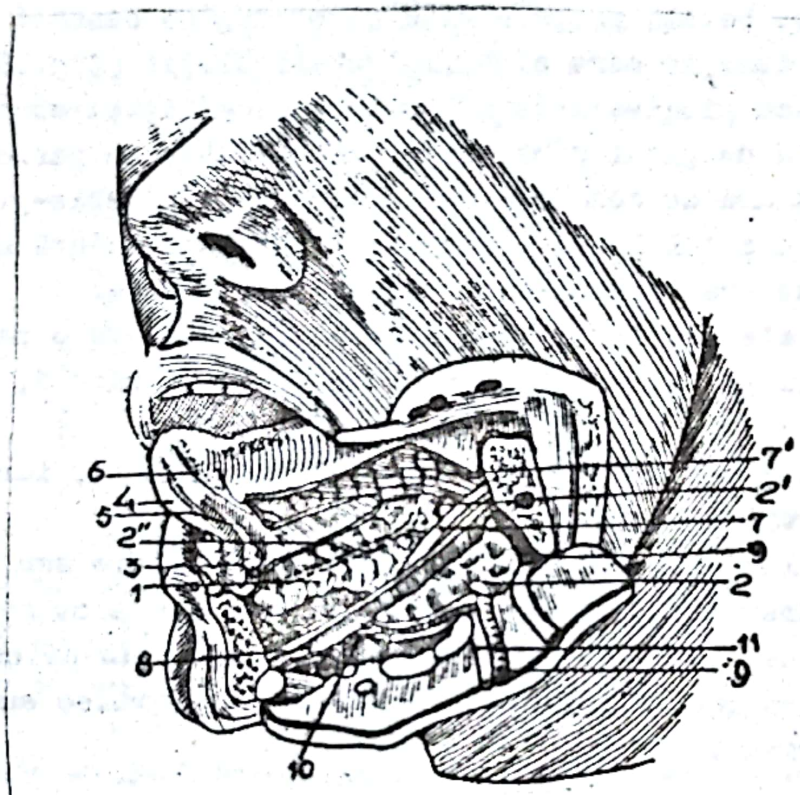

Fig.153. Regiunea sublinguală stîngă văzută după secţionarea ramurei orizontale a mandibulei

1- glanda sublinguală
2- glanda submaxilară cu
2' prelungirea anterioară
2" canalul lui Wharton(punctat)
3- orificiul de deschidere a canalului lui Wharton
4- limba
5- frîul limbii
6- venele ranine
7- nervul lingual cu
7' ramificaţiile linguale
8- muşchiul milo-hioidian
9- artera facială
10- artera submentală
11- vena facială

Regiunea gingivo-dentară

Cuprinde porţiunea marginii libere a maxilarelor, care este căptuşită de gingie şi în care sînt implantaţi dinţii.

Gingiile sînt în număr de două, una superioară şi una

inferioară. Ele au formă de potcoavă, cu concavitatea îndreptată posterior. Au culoare roşie, un aspect neted şi o consistenţă tare. Fiecare gingie ne prezintă o faţă anterioară sau vestibulară, care contribuie cu faţa internă a buzei corespunzătoare să formeze vestibulul bucal şi şanţul labio-jugo-gingival, o faţă posterioară sau bucală propriu-zisă şi o margine dentară străbătută de mai multe găuri, în care sînt implantaţi dinţii (fig.152).

Mucoasa gingivală este foarte groasă şi rezistentă. Ea se prinde solid de gîtul dintelui şi aderă intim la periostul de dedesubt, în afară de cea de la nivelul şanţului labio-gingival unde apare pătura celuloasă a obrazului. Ea nu prezintă glande în grosimea ei, dar are numeroase şi voluminoase papile.

Arterele provin din maxilara internă, pe de o parte şi din arterele linguală, submentală şi dentară inferioară, pe de altă parte.

Limfaticele ajung la ganglionii submaxilari, iar nervii provin din nervii dentari.

Alveolele dentare sînt cavităţi uniloculare sau multiloculare în care pătrund rădăcinile dinţilor. Ele sînt săpate în grosimea marginei maxilarelor, mai aproape de tăblia externă decît de cea internă. Dinţii sînt producţii epidermice emanate din epiteliul gingival.

Regiunea amigdaliană sau tonsilară

Este situată înapoia şi pe părţile laterale ale cavităţii bucale, înăuntru regiunii zigomatice, înaintea laringelui, dedesubtul regiunii palatine şi deasupra limbii. Ea este cuprinsă între pilierii anteriori şi posteriori ai vălului palatin (fig.154).

Regiunea amigdaliană se prezintă sub forma unei depresiuni profunde, de formă triunghiulară, cu vîrful îndreptat în sus şi care conţine în ea amigdala palatină.

Avînd această formă, ea ne prezintă un perete anterior, format de pilierul anterior al vălului palatin (fig.154), în constituţia căruia intră muşchiul gloso-stafilin acoperit de mucoasă; un perete posterior, constituit de pilierul posterior al vălului

palatin (fig.154), în constituţia căruia intră muşchiul faringo-stafilin căptuşit de mucoasă. Pilierii posteriori sînt mai apropiaţi de linia mediană decît cei anteriori.

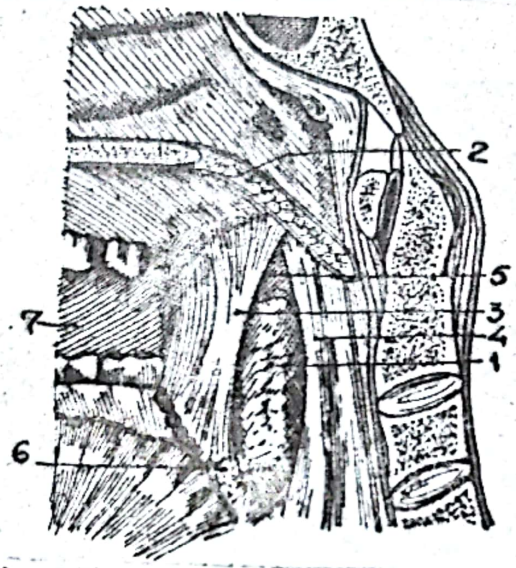

Fig.154. Regiunea amigdaliană

1- amigdala palatină
2- vălul palatin
3- pilierul anterior
4- pilierul posterior
5- foseta supra-amigdaliană
6- baza limbii
7- cavitatea bucală

Loja amigdaliană, în afară de aceşti doi pereţi, mai prezintă un perete extern format din următoarele planuri, mergînd dinăuntru în afară : muşchiul amigdalo-glos, aponevroza faringiană, muşchiul constrictor superior al faringelui. De asemenea mai are un vîrf format din întîlnirea, în partea superioară, a celor doi pilieri, şi o bază care se continuă fără limită de demarcaţie, cu peretele lateral al faringelui (fig.154).

In loja amigdaliană se găseşte amigdala palatină, care însă nu o ocupă în întregime, partea ei superioară rămînînd liberă şi formînd foseta supra-amigdaliană (fig.154).

Amigdalele palatine au o formă ovoidală, cu diametrul longitudinal orientat oblic de sus în jos şi dinainte înapoi.

Suprafaţa ei este de culoare roşie şi neregulat mamelonată cu numeroase cripte amigdaliene. Fiecare amigdală palatină ne prezintă două feţe, două margini şi două extremităţi. Faţa internă

este liberă şi face relief pe peretele lateral al buco-faringelui (fig.154).

Faţa externă, este aplicată pe peretele lateral al faringelui şi prin intermediul acestuia vine în raport cu spaţiul prestilian (fig.155).

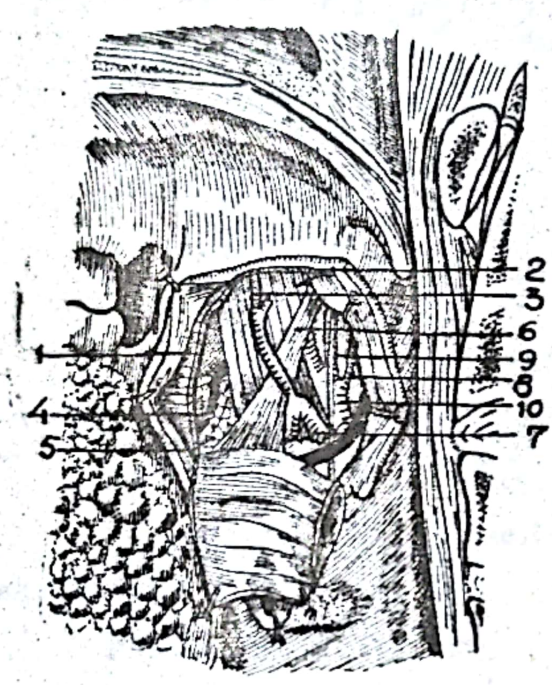

Fig.155. Regiunea amigdaliană - plan profund

1- constrictorul sup.al faringelui
2- M.pterigoidian intern
3- artera palatină ascendentă
4- nervul lingual
5- glanda submaxilară
6- muşchiul stilo-glos
7- artera facială
8- artera occipitală
9- artera faringiană inf.
1o- artera carotidă externă

Marginile anterioară şi posterioară vin în raport cu pilierii anteriori şi posteriori ai vălului palatin (fig.154).

Polul superior este separat de vîrful lojei amigdaliene prin foseta supra-amigdaliană (fig.154) care derivă din cea de a doua grupă endobranhială.

Polul inferior este separat de baza limbii printr-un interval de 5-6 mm.

Amigdalele palatine sînt formate dintr-o serie de lobi. Fiecare lob se compune dintr-un diverticul sau criptă, a cărui pere-

ţi sînt formaţi din două straturi : unul superficial, epitelial şi altul profund format din ţesut reticular şi folicuii limfatici.

Arterele care vascularizează această regiune provin din linguală, faringiana inferioară, palatina superioară şi inferioară.

Venele merg la plexul venos faringian.

Limfaticele merg la ganglionii submaxilari.

Nervii provin din lingual şi din gloso-faringian.

Regiunea faringiană

Cuprinde acea parte profundă a feţei şi gîtului, care este ocupată de faringe (vezi faringele).

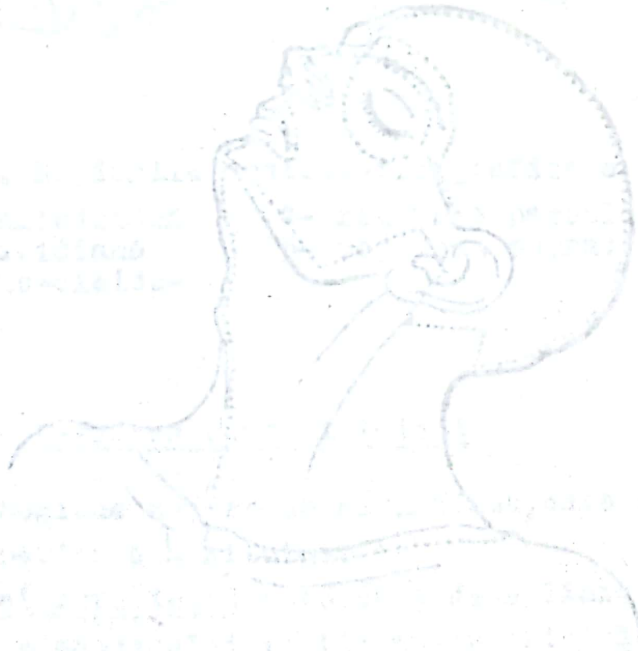

G I T U L

Gîtul este acea porţiune a trunchiului, care uneşte capul cu toracele. El este o porţiune mai îngustă, care este depăşit de jur împrejur de cap, care se găseşte deasupra lui şi de torace, care se găseşte sub el.

Limita lui superioară este dată, mergînd dinainte îndărăt, de marginea inferioară a corpului mandibulei, de marginea posterioară a ramurei montante a mandibulei, de o linie care trece sub conductul auditiv extern, apoi coboară pe marginea anterioară a apofizei mastoide, înconjură vîrful ei şi urcă pe marginea posterioară a ei, după care urmează liniile curbe occipitale superioare, pînă la protuberanţa occipitală externă (fig.156).

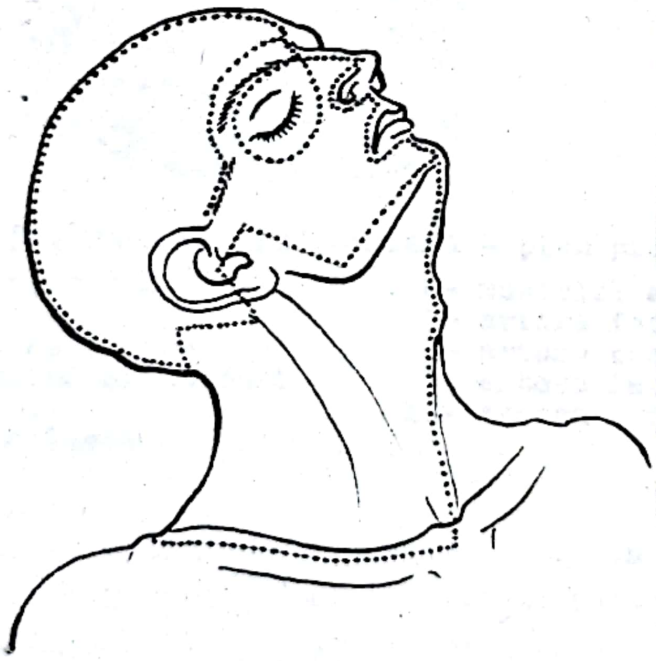

Fig.156. Limitele gîtului, feţei şi craniului

Limita inferioară a gîtului este dată anterior de marginea superioară a sternului şi cele două claviculeş înapoi, o linie transversală care se întinde de la o articulaţie acromio-claviculară la alta, trecînd prin apofiza spinoasă a celei de a VII-a

vertebre cervicale.(fig.156).

Gîtul, din punct de vedere topografic, se împarte în mai multe regiuni: anterioare, laterale şi posterioare.

Regiunile anterioare ale gîtului sînt în număr de trei: două regiuni superficiale, regiunea supra şi subhioidiană şi o regiune profundă, regiunea prevertebrală (fig.157).

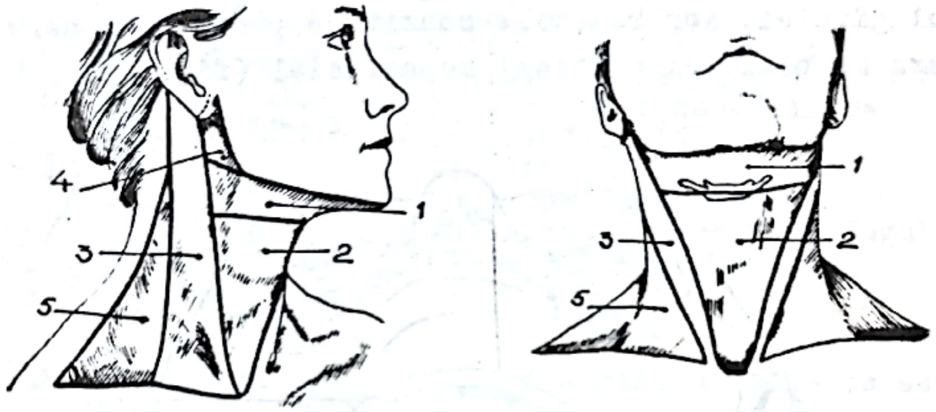

Fig.157. Regiunile anatomo-topografice ale gîtului

1- regiunea suprahioidiană
2- regiunea subhioidiană
3- regiunea sterno-cleido-mastoidiană
4- regiunea parotidiană
5- regiunea supraclaviculara

Regiunea suprahioidiană

Este o regiune neperechе şi mediană, care ocupă partea anterioară şi superioară a gîtului.

Limita ei superioară este dată de o linie dusă prin marginea inferioară a mandibulei ; limita inferioară este o linie orizontală dusă prin osul hioid; limitele laterale sînt date de marginile anterioare ale muşchilor sterno-cleido-mastoidieni (fig.157).

Planurile superficiale ale regiunii sînt :

1. Pielea, care nu este acoperită cu peri la copii şi la femei, este groasă, suplă şi mobilă pe planurile profunde.

2. Tesutul celular subcutanat poate,la unele persoane, să conţină o mare cantitate de grăsime, formînd o bărbie dublă sau triplă. El conţine în grosimea lui, în partea superioară şi externa, fibre musculare din muşchiul pielosul gîtului. Arterele superficiale provin din artera submentală ; venele sînt de mic calibru şi constituie originea venelor jugulare anterioare; ramurile nervoase motorii provin din nervul facial pentru muşchiul pielosul gîtului, iar ramurile senzitive provin din nervul cervical transvers al plexului cervical superficial (fig.158).

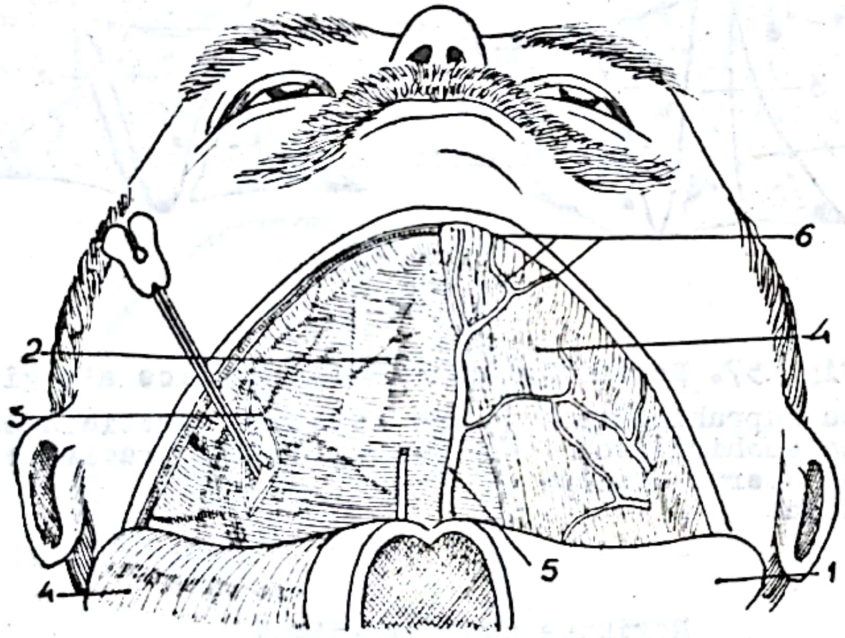

Fig. 158. Regiunea subhioidiană - planul superficial -

1- lamboul cutanat
2- aponevroza cervicală superf.
3- aponevroza cervicală superf. secţionată
4- pielosul gîtului
5- vena jugulară ant.
6- vene submentale

Aponevroza superficială se prinde,prin marginea ei superioară,pe marginea inferioară a mandibulei, iar prin marginea inferioară,pe osul hioid. Lateral, ea se dedubleaza şi formează

teci muşchilor sterno-cleido-mastoidieni. La nivelul unghiului mandibulei, ea formează, între glanda parotidă şi submaxilară, septul intermaxiloparotidian (fig.159).

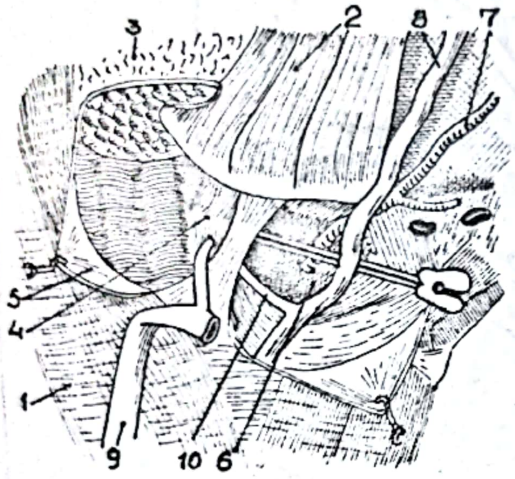

Fig.159
Loja parotidiană şi submaxilară cu septul interglandular.
1- M.sterno-cleido-mastoidian
2- M.maseter
3- glanda parotidă
4- septul interglandular
5- aponevroza cervicală superficială
6- loja glandei submaxilare
7- artera facială
8- vena facială
9- vena jugulară externă
10- anastomoza între vena jugulară ext. şi vena facială

De pe faţa ei profundă se desprind o serie de septuri, care vor forma teci muşchilor profunzi. Dintre aceste prelungiri profunde, una este mai importantă. Ea se desprinde de pe osul hioid, trece înăuntrul glandei submaxilare,căptuşind muşchii milohioidieni şi hioglos şi formează peretele inferior al lojei sale, după care se prinde pe linia milohioidiană a mandibulei (fig.158).

Dedesubtul aponevrozei se găsesc o serie de muşchi profunzi, glanda submaxilară, ganglionii limfatici, vase şi nervi profunzi (fig.160).

Muşchii regiunii sînt în număr de 4 :

1- digastricul, cu burta lui posterioară, tendonul intermediar şi burta anterioară ;

2- muşchiul stilo-hioidian ;

3- muşchiul milo-hioidian ;

4- muşchiul hioglos (vezi muşchii gîtului) (fig.161,162).

Glanda submaxilară (vezi glanda submaxilara).

Ganglionii limfatici fac parte din grupa ganglionilor submaxilari. Ei se împart în laterali şi mediani.

Ganglionii laterali în număr de 6, 7,se găsesc dispuşi împrejurul glandei submaxilare. Ei primesc limfa de la nivelul feţei, gingiilor, planşeului bucal.

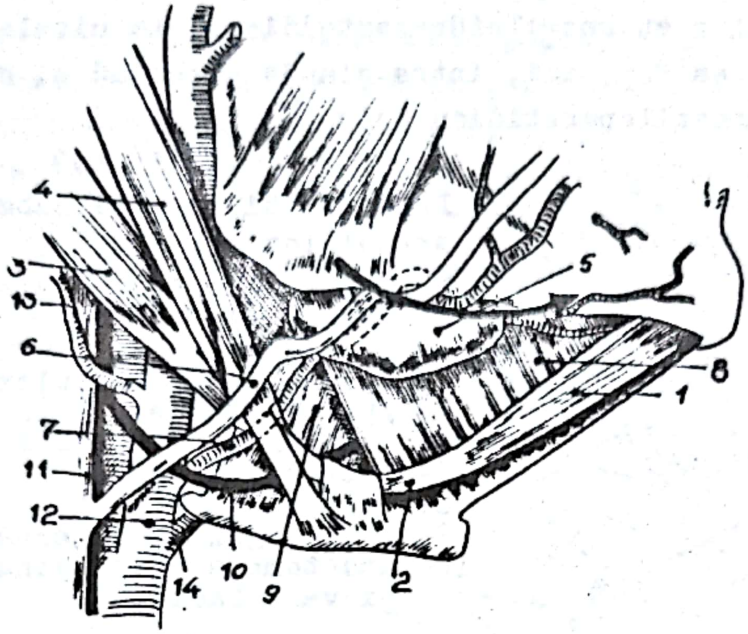

Fig.160. Loja submaxilară

1- burta ant.a digastricului
2- tendonul intermediar al digastricului
3- burta post.a digastricului
4- M.stilo-hioidian
5- glanda submaxilară
6- vena facială
7- artera facială
8- M.milo-hioidian
9- M.hio-glos
10-nervul hipoglos
11-ramul descendent al hipoglosului
12-artera carotidă externă
13-artera occipitală
14-artera lingvală

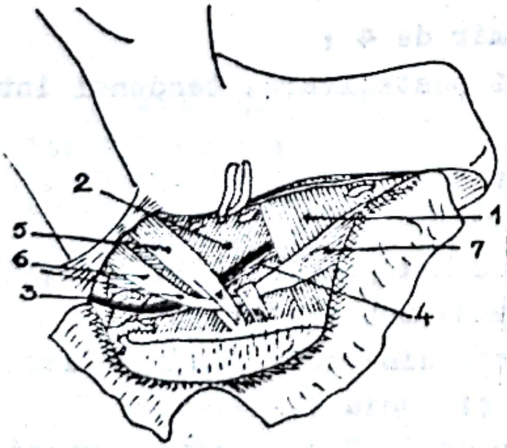

Fig.161

Planul profund al lojei submaxilare

1- M.milo-hioidian
2- M.hio-glos
3- nervul hipoglos
4- vena lingvală superficială
5- M.stilo-hioidian
6- burta post.a digastricului cu tendonul intermediar
7- burta ant.a digastricului

Scanned with OKEN Scanner

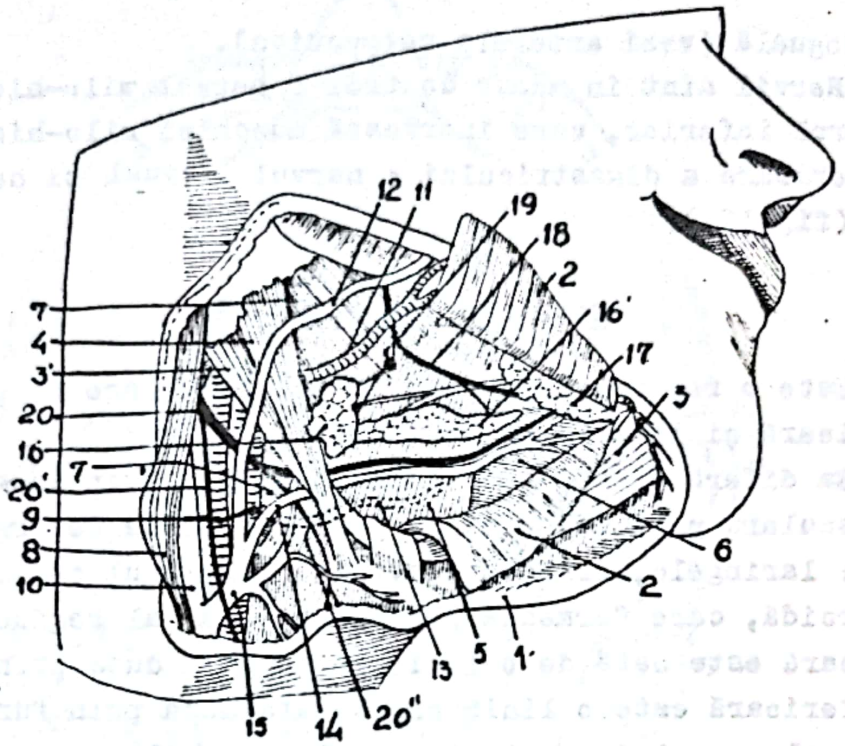

Fig.162. Regiunea submaxilară - planul profund -

1- secţiune prin piele şi aponevroză
2- M.milo-hioidian secţionat
3- burta anterioară şi
3' burta post.a digastricului
4- M.stilo-hioidian
5- M-hioglos
6- M.genioglos
7- M.constrictor mijl.al faringelui
8- M.sterno-cleido-mastoidian
9- artera carotidă externă
10-vena jugulară internă
11-artera facială
12-vena facială
13- artera lingualǎ
14- vena lingualǎ
15- tr.venos tiro-lingo-faringo-facial
16- o parte din gl.submaxilara cu
16' prelungirea anterioara
17- glanda sublingualǎ
18- nervul lingual
19- ganglionul submaxilar
20- nervul hipoglos cu
20' ramul descendent
20" ramul pt.m.tiro-hioidian

Ganglionii mediani, în număr de 2-3, sînt situaţi pe faţa inferioară a milohioidianului, între cei doi digastrici. Ei primesc limfa de la porţiunea mediană a gingiilor, bărbiei şi de la buza inferioară.

Arterele profunde ale regiunii sînt : artera facială şi

artera lingualã (vezi arterele respective).

Nervii sînt în numãr de trei : nervul milo-hioidianului din dentarul inferior, care inervează mușchiul milo-hioidian și burta anterioară a digastricului ; nervul lingual și nervul marele hipoglos (fig.162).

Regiunea subhioidianã

Este o regiune neperechie și mediană, care ocupă porțiunea anterioară și inferioară a gîtului.

Ea diferă de regiunea suprahioidianã prin aceea cã, sub pãtura muscularã profundã a ei, se gãsesc o serie de organe importante ca : laringele, traheea cervicalã, esofagul cervical și glanda tiroidă, care formează planul visceral al regiunii. Limita ei superioară este dată de o linie orizontală dusă prin osul hioid; limita inferioară este o linie orizontală dusă prin furculița sternală; lateral, marginile anterioare ale mușchilor sterno-cleido-mastoidieni (fig.157).

Planurile superficiale ale regiunii sînt pielea și țesutul celular subcutanat.

Pielea este subțire, mobilă și foarte extensibilă.

Țesutul celular subcutanat prezintă și el în grosimea lui fibre musculare din mușchiul pielosul gîtului (fig.163).

Arterele superficiale ale regiunii sînt mici și fără importanță.

Venele superficiale formează venele jugulare anterioare. Aceste vene, în număr de două, coboară de o parte și de alta a liniei mediane, fiind unite prin anastomoze transversale, pînă la 1 sau 2 cm deasupra sternului, unde, îndepărtîndu-se în afară, perforează aponevroza și se varsă în venele subclaviculare (fig.163).

Nervii superficiali provin din nervul cervical transvers din plexul cervical superficial (fig.163).

Dedesubtul acestor planuri superficiale se găsește aponevroza cervicala superficială, care se întinde în toată regiunea. Ea aderă în partea superioara la osul hioid, se fixează în partea inferioară pe marginea anterioară a furculiței sternale și se de-

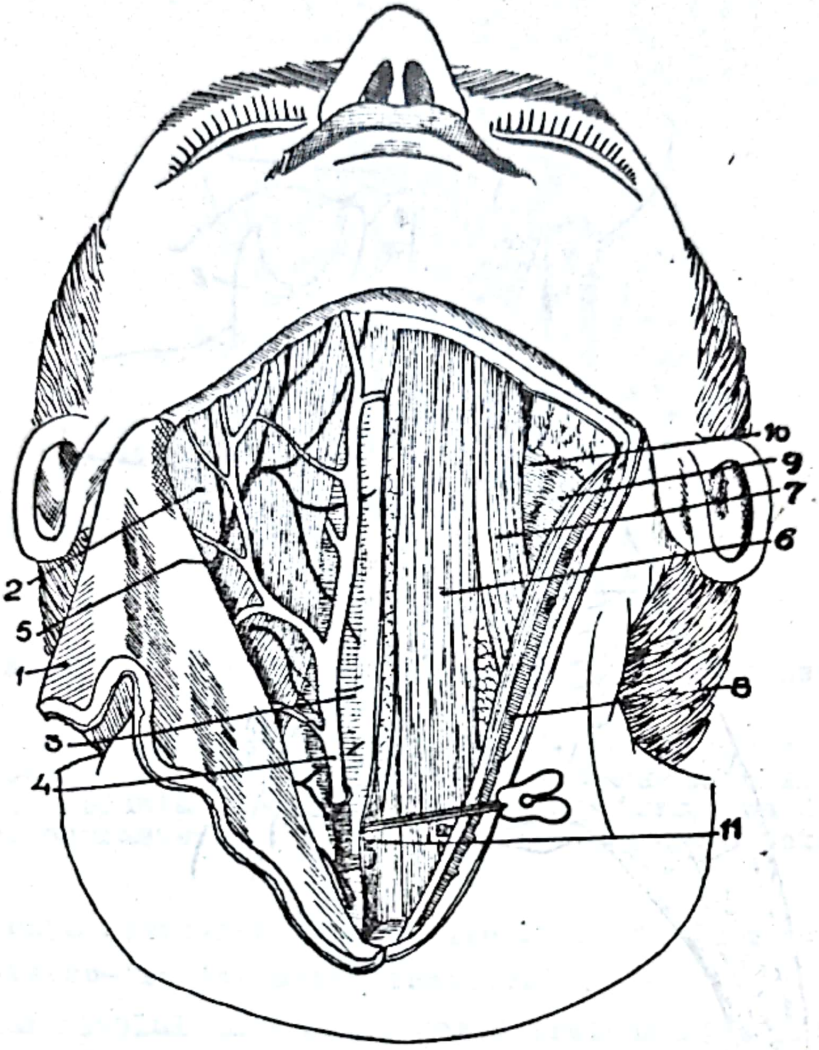

Fig.163. Regiunea subhioidiană

1- lamboul cutanat
2- M.pielos al gîtului
3- aponevroza cervicală superf.
4- vena jugulara anterioară
5- ramul cervical transvers
6- M.sterno-cleido-hioidian
7- M.omohioidian
8- M.sterno-cleido-mastoidian
9- vena jugulară interna
lo-artera carotidă primitivă
ll-spaţiul suprasternal cu vena anastomotică între jugularele anterioare.

dublează pe laturi pentru a forma teci muşchilor sterno-cleido-mastoidieni (fig.164,166).

Aponevroza cervicala superficială este sudată, în partea mediană, cu foiţa superficială a aponevrozei cervicale mijlocii.

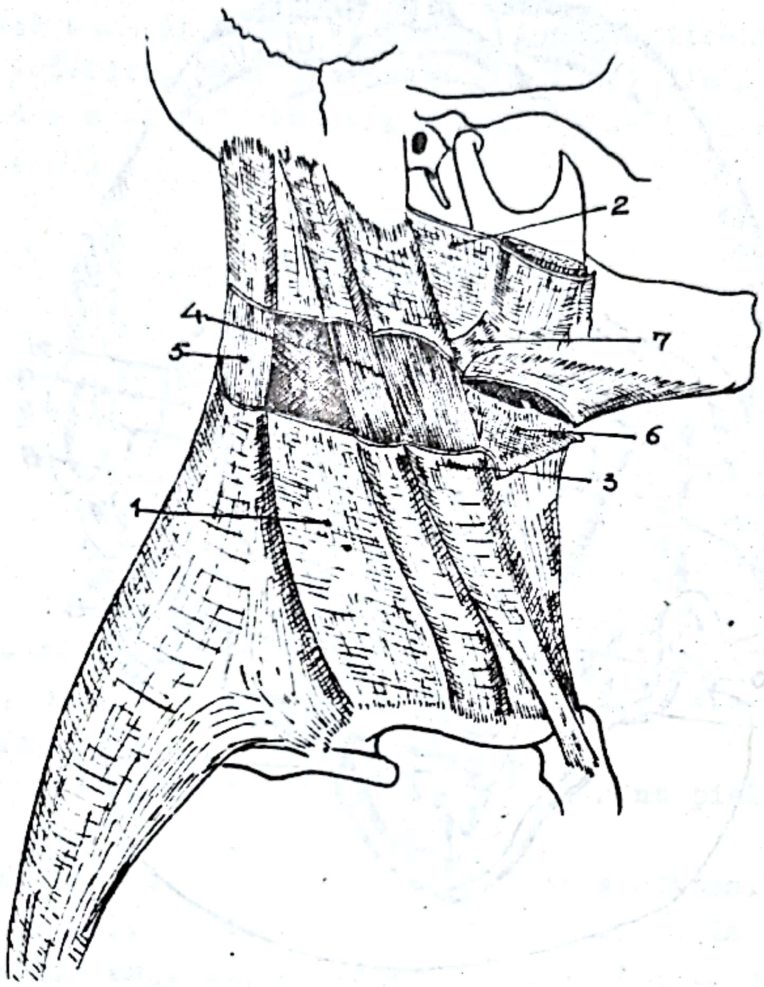

Fig.164. Prelungirile aponevrozei cervicale superficiale

1- aponevroza cervicală superf.
2- prelungirea parotidiană
3- teaca m.sterno-cleido-mastoidian
4- M.sterno-cleido-mastoidian
5- M.trapez
6- prelungirea submaxilară
7- lig.intermaxiloparotidian

In partea inferioară, inaintea şi dedesubtul glandei tiroide, aceste aponevroze se îndepărtează una de alta pentru a se prinde, una pe marginea anterioară, iar alta pe marginea posterioară a furculiţei sternale, formînd în felul acesta spaţiul suprasternal (fig.165).

Acest spaţiu suprasternal este închis în părţile laterale

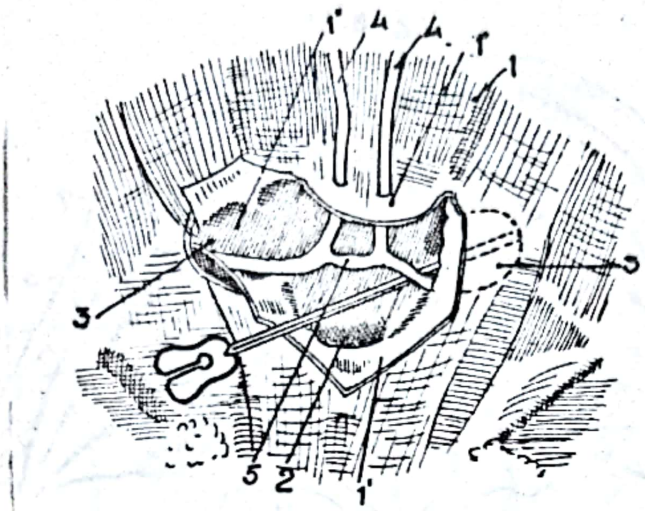

Fig. 165. Spaţiul suprasternal şi venele jugulare anterioare.

1- aponevroza cervicală superf.
1' foiţa de dedublare anterioară
1" foiţa de dedublare post.
2- spaţiul suprasternal
3- fundul de sac al lui Gruber
4- vena jugulară anterioară
5- anastomoza dintre venele jugulare anterioare

prin aderenţa aponevrozei cervicale mijlocii la marginea anterioară a tecii sterno-cleido-mastoidienilor.

La nivelul unde se formează prelungirile laterale ale spaţiului suprasternal, aponevroza mijlocie aderă la faţa posterioară a muşchilor. In spaţiul suprasternal se găseşte, într-o atmosferă celulo-grăsoasă, partea inferioară a venelor jugulare anterioare şi anastomoza lor transversală, vasele şi ganglionii limfatici a căii jugulare anterioare (fig.165).

Dedesubtul aponevrozei cervicale superficiale şi a spaţiului suprasternal se găsesc două planuri musculo-aponevrotice formate de muşchii subhioidieni şi de lamele aponevrozei cervicale mijlocii, care îi învelesţe (fig.166).

Primul plan este constituit, de fiecare parte, de sterno-cleido-hioidian situat intern şi omo-hioidian situat extern (fig. 163), întecuiţi de foiţa superficială a aponevrozei cervicale mijlocii (fig.166).

Al doilea plan este constituit de muşchii sterno-tiroidieni

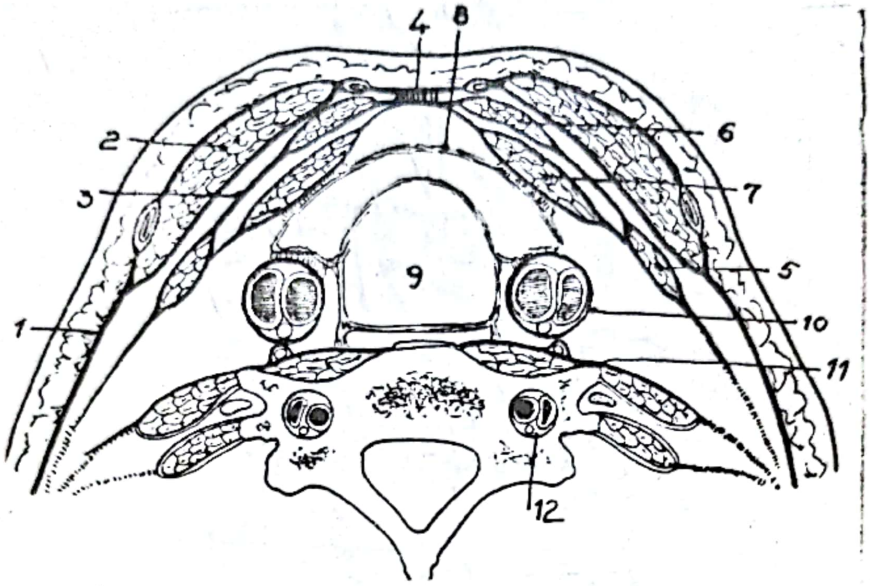

Fig.166. Secţiune transversală prin gît la nivelul lui C_6.

1- aponevroza cervicală superf.
2- M.sterno-cleido-mastoidian
3- aponevroza cervicală mijl.
4- linia albă subhioidiană
5- M.omo-hioidian
6- M-sterno-cleido-hioidian
7- M.sterno-tiroidian
8- teaca viscerală peritiroidiană
9- traheea
10-pachetul vasculo-nervos al gîtului
11-aponevroza cervicală profundă
12-vasele vertebrale şi nervul vertebral

şi tirohioidieni, întecuiţi de foiţa profundă a aponevrozei cervicale mijlocii (fig.166).

Arterele profunde sînt de calibru mic şi neînsemnate.

Limfaticele regiunii merg fie la ganglionii suprasternali sau la cei carotidieni.

Nervii provin pentru muşchiul tiro-hioidian din nervul hipoglos, iar pentru ceilalţi din ansa hipoglosului (vezi n.hipoglos).

Regiunea prevertebrală

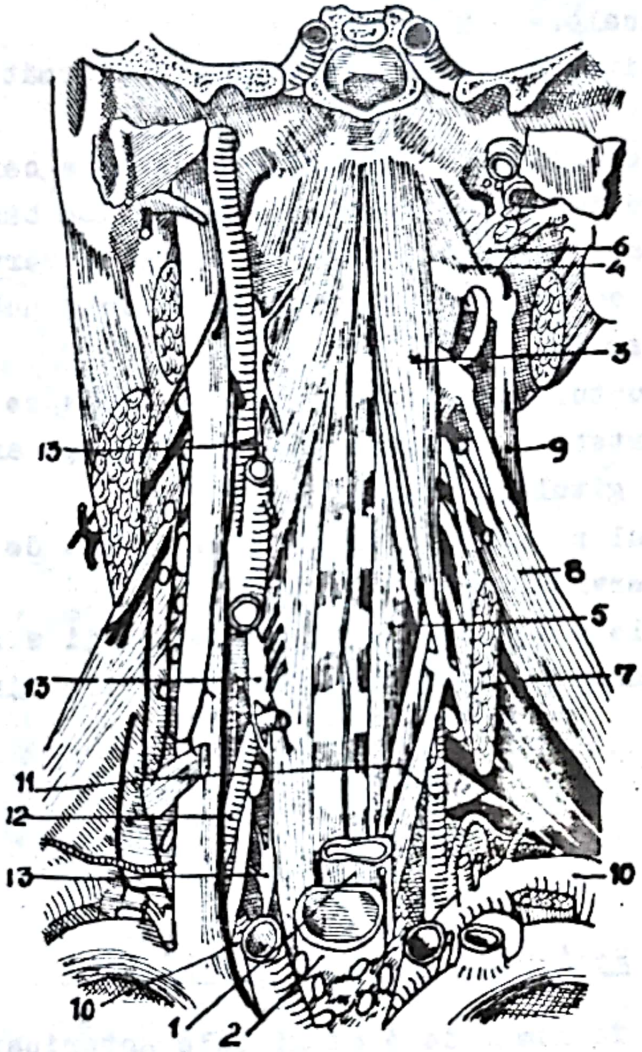

Fig. 167. Regiunea prevertebrală

1- esofagul
2- traheea
3- M.marele dr.ant.al capului
4- micul drept ant.al capului
5- M.lungul gîtului
6- M.drept lateral
7- M.scalen anterior
8- M.scalen posterior
9- M.angular
10-artera subclaviculară
11-artera vertebrală
12-artera tiroidiană inferioară
13-lanţul simpatic cervical cu cei trei ganglioni.

Scanned with OKEN Scanner

Se găseşte situată înaintea coloanei vertebrale cervicale şi are aceleaşi limite ca aceasta, adică superior apofiza bazilară a occipitalului, inferior prima vertebră dorsală, iar lateral liniile verticale, care unesc vîrfurile apofizelor transverse ale vertebrelor cervicale.

In constituţia acestei regiuni intră următoarele trei planuri :

1. Aponevroza prevertebrală sau aponevroza cervicală profundă (fig.166), care se prinde superior pe apofiza bazilară, iar lateral pe apofizele transverse ale vertebrelor cervicale. In partea inferioară ea se subţiază treptat şi se continuă cu ţesutul conjunctiv celular din mediastin.

2. Dedesubtul aponevrozei prevertebrale se găsesc cei trei muşchi prevertebrali : marele şi micul drept anterior al capului şi lungul gîtului (fig.167).

3. Ultimul plan al regiunii este format de faţa anterioară a coloanei cervicale.

Principalele vase şi nervi ale regiunii sînt reprezentaţi de arterele şi venele vertebrale şi de lanţurile simpatice cervicale (fig.167).

Regiunile laterale ale gîtului

Sînt tot în număr de 3 ca şi cele anterioare : regiunea sterno-cleido-mastoidiană sau carotidiană, regiunea parotidiană şi regiunea supraclaviculară.

Regiunea sterno-cleido-mastoidiană sau carotidiană

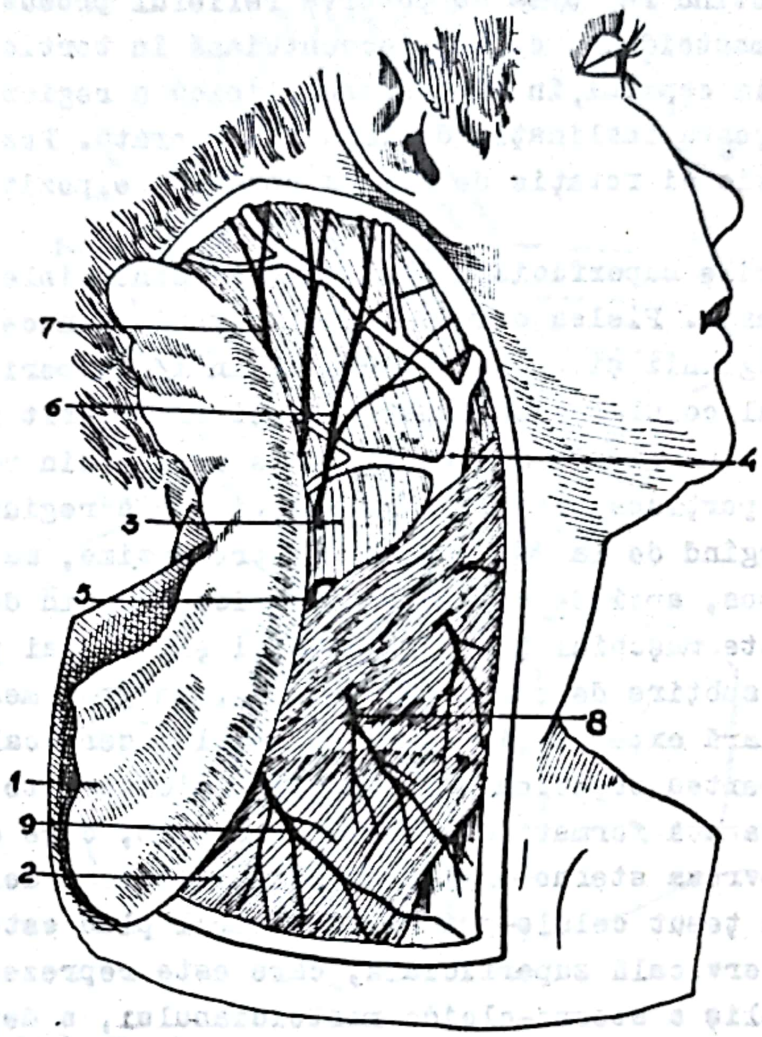

Fig.168. Regiunea sterno-cleido-mastoidiană (plan superficial)

1- lamboul cutanat
2- M.pielos al gîtului
3- M.sterno-cleido-mastoidian învelit de teaca sa
4- vena jugulară externa
5- ramul cervical transvers
6- ramul auricular
7- ramul mastoidian
8- ramul supraclavicular
9- ramul supra-acromial

Are o formă patrulateră şi prezintă următoarele limite superficiale : limita anterioară şi posterioara este dată de marginea anterioară şi respectiv marginea posterioară a sterno-cleido-mastoidianului; limita superioară este dată de apofiza

mastoidă, iar limita inferioară de un plan dus prin claviculă şi furculiţa sternală (fig.157). In profunzime se întinde pînă la aponevroza prevertebrala şi muşchii prevertebrali.

Inspectînd regiunea se observă relieful produs de muşchiul sterno-cleido-mastoidian, care se accentuiază în torticolis.

Poziţia capului, în explorarea clinică a regiunii, este de flexie şi uşoară înclinaţie de partea explorată. Poziţia capului în extensie şi rotaţie de partea opusă este poziţia operatorie.

Planurile superficiale ale regiunii sînt pielea şi ţesutul celular subcutanat. Pielea este subţire şi mobilă în cele 3/4 inferioare ale regiunii şi groasă, aderentă, în 1/4 superioară.

Tesutul celular subcutanat este şi el diferit în porţiunea mijlocie şi inferioară a regiunii, faţă de cel din regiunea superioară. In porţiunea mijlocie şi inferioară a regiunii, el este format, mergînd de la suprafaţă la profunzime, mai întîi de un panicul adipos, apoi de o fascie superficialis, în dedublarea careia se găseşte muşchiul pielosul gîtului şi cel mai profund se găseşte o lama subţire de ţesut celular lax, în grosimea căreia se află vena jugulară externa şi ramurile plexului cervical superficial (fig.168). In partea superioară a regiunii, pielea este dublată de o pătură subcutanată formată din travee fibroase, care unesc strîns pielea la aponevroza sterno-cleido-mastoidianului şi delimitează arecle pline cu ţesut celulo-grăsos. Următorul plan este constituit de aponevroza cervicală superficială, care este reprezentată de aponevroza de înveliş a sterno-cleido-mastoidianului, o dependinţă a aponevrozei cervicale superficiale (fig.168).

Dedesubtul aponevrozei cervicale superficiale se găsesc urmatoarele 4 planuri profunde :

1. Muşchiul sterno-cleido-mastoidian format din 3 fascicule, 2 superficiale şi unul profund:

a- fasciculul sterno-mastoidian;

b- fasciculul cleido-occipital;

c- fasciculul cleido-mastoidian.

Primele două fascicule au o direcţie oblică şi produc, prin contracţia lor, rotaţia capului de partea opusă. Al treilea

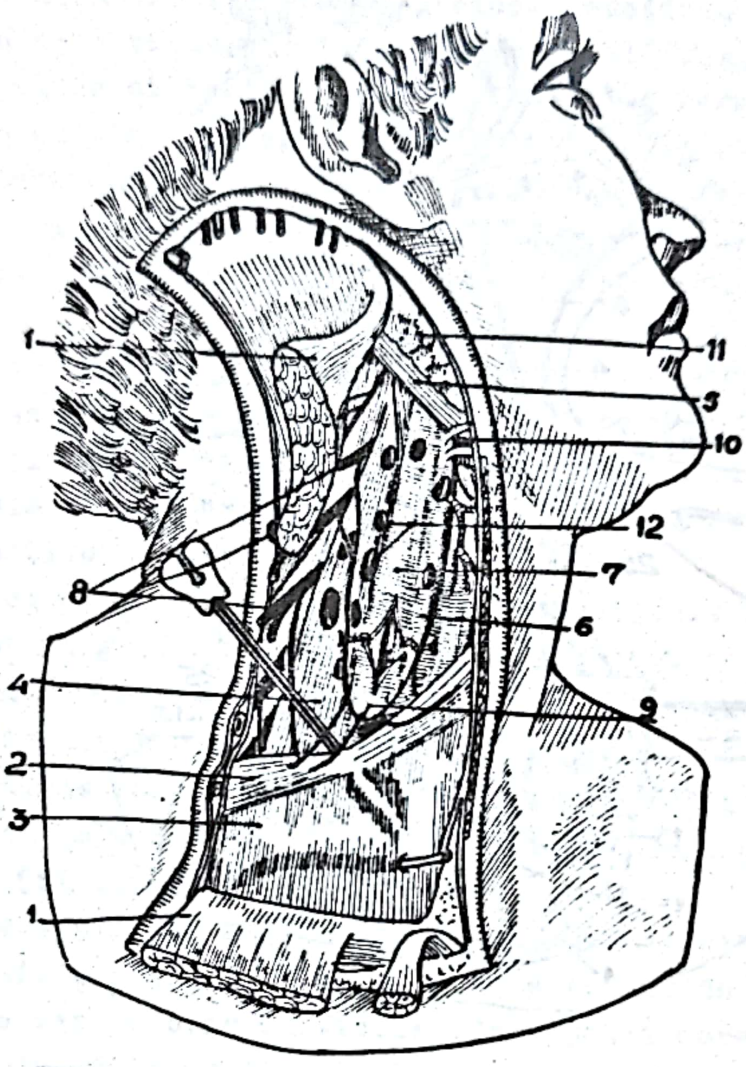

Fig. 169. Regiunea sterno-cleido-mastoidiană (plan submuscular).

1- M.sterno-cleido-mastoidian (secţionat)
2- M.omo-hioidian
3- aponevroza cervicală mijl.
4- muşchiul scalen anterior
5- muşchiul digastric
6- carotida primitivă
7- vena jugulară internă
8- ramurile anterioare ale nervilor cervicali
9- ansa hipoglosului
10-nervul hipoglos
11-glanda parotidă
12- ganglioni limfatici

fascicul, care este vertical, produce înclinarea capului de aceeaşi parte.

2. Urmează foiţa aponevrotică profundă, care căptuşeşte

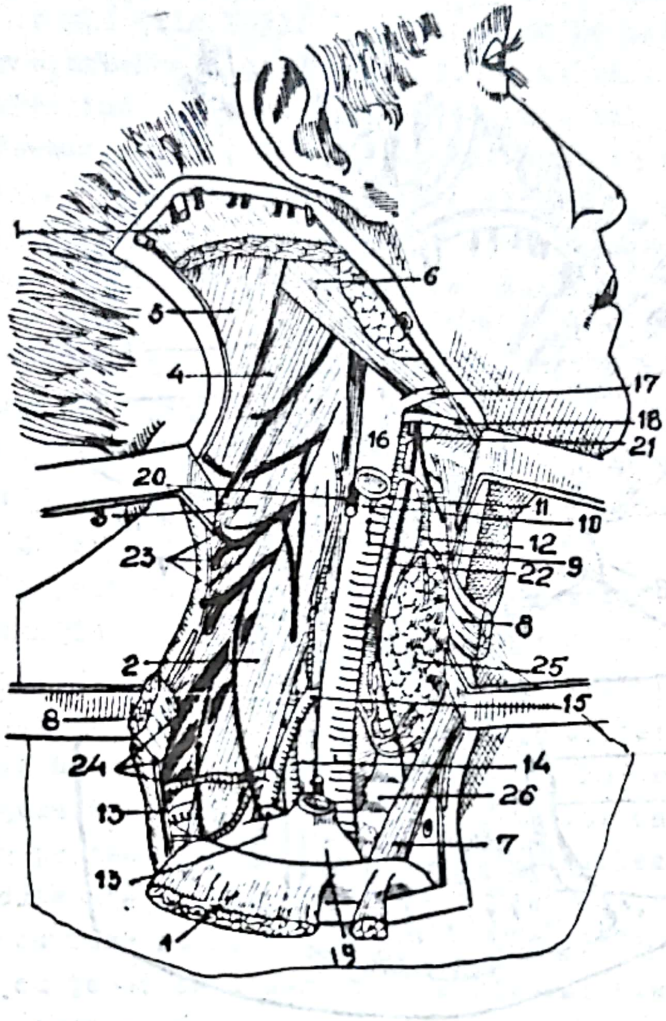

Fig.170. Regiunea sterno-cleido-mastoidiană (plan profund)

1- M.sterno-cleido-mastoidian secţionat
2- M.scalen anterior
3- M.scalen posterior
4- M.angular
5- M.splenius
6- burta posterioară a digastricului
7- M.sterno-cleido-hioidian
8- M.omo-hioidian(secţionat)
9- artera carotidă primitivă şi bifurcarea sa
10-artera carotidă internă
11-artera carotidă externă
12-artera tiroidiană sup.
13- artera subclaviculară
14- artera vertebrală
15- artera tiroidiană inferioară
16- vena jugulară internă
17- vena facială
18- vena lingual ă
19- vena subclaviculară
20- nervul vag
21- nervul hipoglos
22- ramul descendent al hipoglosului
23- ramurile plexului cervical
24- ramurile plexului brahial
25- tiroida
26- traheea

Scanned with OKEN Scanner

faţa profundă a muşchiului sterno-cleido-mastoidian şi care face parte tot din aponevroza cervicală superficială (fig.169).

3. Cel de al treilea plan profund este format, în partea inferioară de un plan musculo-aponevrotic, iar în partea superioară de o pătură celulo-ganglionară. Planul musculo-aponevrotic este format de muşchiul omohioidian, unit cu cel din partea opusă prin aponevroza cervicală mijlocie (vezi muşchii suohioidieni) (fig.169).

Pătura celulo-ganglionară ocupă tot spaţiul dintre muşchiul sterno-cleido-mastoidian şi vena jugulară internă. Ea conţine foarte numeroşi ganglioni limfatici, la care vin cele mai multe din limfaticele feţei, cefei şi de la porţiunea cervico-facială a căilor digestive şi respiratorii.

4. Cel de al patrulea plan este constituit de pachetul vasculo-nervos al gîtului (fig.170). Acest pachet vasculo-nervos este format, în partea inferioară a regiunii de artera şi vena subclaviculară, iar în partea mijlocie şi superioara de artera carotidă primitivă, de ramurile ei terminale (carotida externă şi internă), de vena jugulară interna şi de nervii pneumogastric şi marele hipoglos (fig.170).

Ultimul plan al regiunii este constituit din planul scheletic şi muşchii profunzi. Acest plan este format de apofizele transverse ale vertebrelor cervicale, de muşchii care le acoperă şi care prind inserţii pe ele. La acest plan musculo-osos se găsesc anexate ramurile anterioare ale nervilor cervicali, care constituie, în partea inferioară a regiunii plexul brahial, iar în partea superioară plexul cervical.

Regiunea parotidiana

Regiunea parotidiană, care ocupă partea superioară şi laterală a gîtului, are o formă patrulateră, şi prezintă următoarele limite superficiale: anterior, marginea posterioară a ramurei verticale a mandibulei; posterior, apofiza mastoidă şi marginea anterioară a sterno-cleido-mastoidianului; superior, conductul auditiv extern, iar inferior o linie orizontală care este dusă de la

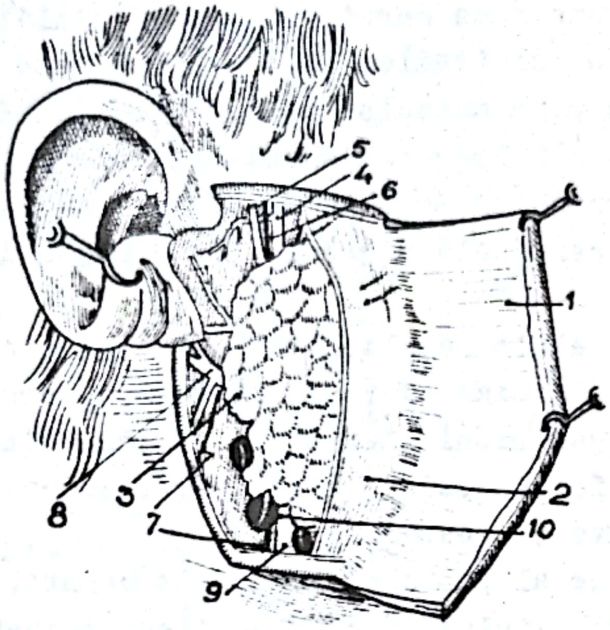

Fig.171. Regiunea parotidiană - plan supra-aponevrotic

1- lamboul cutanat cu panicolul adipos
2- aponevroza superficială
3- gl.parotidă văzută pe faţa sa externă
4- artera temporală superf.
5- vena temporală superf.
6- nervul auriculo-temporal
7- ramuri terminale ale facialului
8- artera auriculară post.
9- vena jugulară externă
10-ganglioni limfatici

unghiul mandibulei la marginea anterioară a sterno-cleido-mastoidianului (vezi glanda parotidă).

In profunzime ea se întinde pînă la peretele lateral al faringelui. Planurile superficiale ale regiunii sînt în număr de două :

1. Pielea, care este subţire, mobilă pe planurile subjacente, glabră la femeie şi la copii şi acoperită cu peri la bărbaţi.

2. Tesutul celular subcutanat, care este subţire şi se dispune sub forma unei fascii superficiale, între cele două foiţe ale căruia se găsesc fibre musculare din pielosul gîtului şi din rizorius. Sub aceste planuri superficiale urmează aponevroza regiunii, care este o dependinţă a aponevrozei cervicale superficiale. Posterior ea se continuă cu teaca muşchiului sterno-cleido-mastoidian, iar anterior se prinde pe marginea posterioară a ramurei verticale

a mandibulei şi pe aponevroza muşchiului maseter.

Dedesubtul acestei aponevroze se găseşte loja parotidiană, în care se găsesc o serie de organe importante.

Loja parotidiană are pereţii formaţi aproape în întregime de către aponevroza parotidiană profundă.

Aponevroza parotidiană profundă se desprinde din aponevroza cervicală superficială, la nivelul marginei anterioare a sterno-cleido-mastoidianului. De la acest nivel, ea se îndreaptă din afară înăuntru, trecînd înaintea burtei posterioare a digastricului, apofizei stiloide şi a buchetului lui Riolan, pînă la peretele lateral al faringelui. (vezi glanda parotidă).

Ajunsă la acest nivel, ea se inflectează din nou, de data aceasta dinăuntru în afară, trecînd înapoia muşchilor pterigoidieni, marginei posterioare a ramurei verticale a mandibulei şi vine să se fuzioneze, la acest nivel, cu aponevroza cervicală superficială. Deci, în totalitate, această aponevroză parotidiană profundă are forma unui jgheab vertical, cu concavitatea îndreptată în afară.

Loja parotidiană are o formă de prismă patrunghiulară cu 6 pereţi. Peretele ei extern este format de aponevroza cervicală superficială şi planurile superficiale ale regiunii (vezi glanda parotidă).

Peretele posterior, intern şi anterior, este format de aponevroza parotidiană profundă.

Peretele inferior este format de septul inter-maxilo-parotidian care separă loja glandei parotide de loja glandei submaxilare.

Peretele superior este format de porţiunea din baza craniului care se găseşte între apofiza stiloidă şi arcada zigomatică. In loja parotidiană găsim următoarele organe:

1. Glanda parotidă care este o glandă salivară acinoasă, cu o greutate de 25 g (vezi glanda parotidă)(fig.171).

2. Artera carotidă externă, care pătrunde în loja parotidiană prin peretele ei antero-intern, la unirea sfertului inferior cu cele 3/4 superioare.

După ce străbate loja parotidiană, ajunsă la gîtul condi-

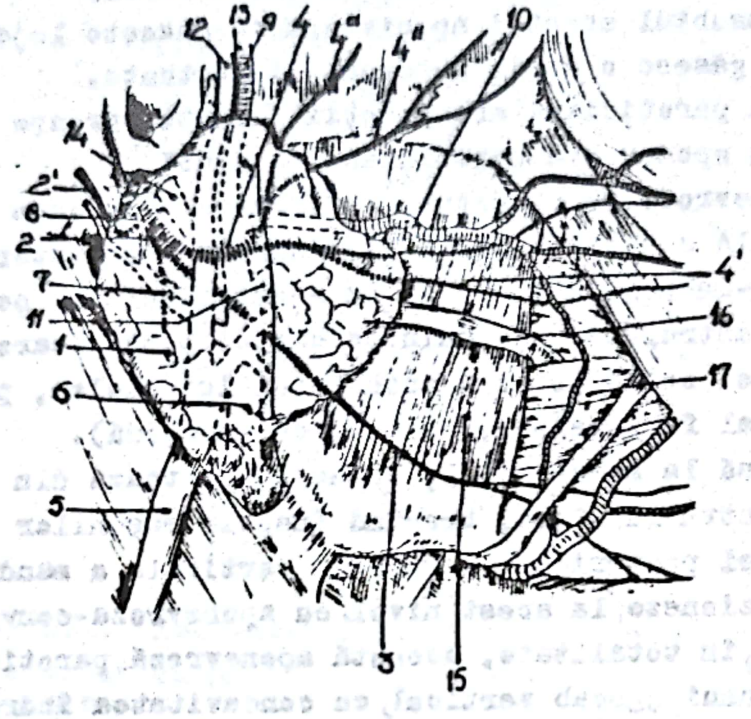

Fig.172. Glanda parotidă şi elementele vasculo-nervoase ce o străbat.

1- glanda parotidă
2- nervul facial
2' ramul auricular post.
3- ramul terminal al facialului - cervico-facial -
4- ramul terminal al facialului - temporo-facial -
4' ramul bucal superior
4'' ramul palpebral
4''' ramul frontal
5- vena jugulară externă
6- artera carotidă externă
7- artera auriculară post.
8- artera stilo-mastoidiană
9- artera temporală superficială
10-artera transversală a feţei
11-artera maxilară internă
12-vena temporală superficială
13-nervul auriculo-temporal
14-apofiza stiloidă
15-muşchiul maseter
16- canalul lui Stenon
17-muşchiul buccinator

lului mandibulei, ea se împarte în cele două ramuri terminale ale sale: artera maxilară internă şi artera temporală superficială.

In loja parotidiană, din carotida externă se desprind ca ramuri colaterale artera auriculară posterioară şi ramuri pentru glanda parotidă (fig.172).

3. Vena jugulară externă care se formează în loja parotidiană, din unirea la vîrful gîtului condilului mandibulei a venelor maxilară internă şi temporală superficială după care, cobeară vertical prin loja parotidiană înaintea şi în afara arterei carotide externe, după care iese din loja parotidiană şi pătrunde în regiunea sterno-cleido-mastoidiană (fig.171,172).

4. Nervul facial, care după ce pătrunde în lojă, se împarte în ramurile lui terminale. El se găseşte în afara vaselor carotidă externă şi jugulară externă, între cei doi lobi ai parotidei, extern şi intern, ca semnul unei cărţi într-o carte (fig.172).

5. Nervul auriculo-temporal, ram din nervul maxilar inferior, care după ce străbate porţiunea superioară a lojei, de jos în sus şi dinăuntru în afară, se va alătura vaselor temporale superficiale, cu care va părăsi loja (fig.171,172).

6. Ganglionii limfatici se împart în superficiali şi profunzi. Ganglionii superficiali ocupă partea superioară a lojei, fiind situaţi între aponevroza cervicală superficială şi faţa externă a glandei. Ei formează trei grupe : anterior, posterior şi superior şi primesc limfaticele de la regiunea temporală şi de la faţă.

Ganglionii profunzi, mai numeroşi, sînt eşalonaţi de-a lungul arterei carotidei externe şi primesc limfaticele de la urechea mijlocie, vălul palatului şi de la partea posterioară a foselor nazale.

Regiunea supraclaviculară

Regiunea supraclaviculară este situată pe părţile laterale ale gîtului, deasupra claviculei, îndărătul regiunii sterno-cleido-mastoidiene şi înaintea regiunii cefei.

Limitele superficiale ale acestei regiuni sînt : anterior, marginea posterioară a sterno-cleido-mastoidianului; posterior, marginea anterioară a trapezului, iar inferior clavicula (fig.157). Regiunea are formă triunghiulară, cu baza în jos şi vîrful în sus

şi se prezintă sub forma unei depresiuni din care cauză se mai numeşte şi scobitura supraclaviculară (fig.173).



Fig.173. Regiunea supraclaviculară (schemă)

A= triunghiul omo-trapezian ; B= triunghiul omo-clavicular
1- M.sterno-cleido-mastoidian 3- muşchiul omo-hioidian
2- M.trapez 4- clavicula

Planurile superficiale ale regiunii sînt : pielea şi ţesutul celular subcutanat. Pielea este mobilă, subţire şi glabră. Ţesutul celular subcutanat, dinspre superficial spre profunzime, este constituit din următoarele pături : o pătură de panicul adipos cu o grosime variabilă ; o fascie superficialis între foiţele căreia se găseşte muşchiul pielosul gîtului ; o pătură lameloasă, laxă, infiltrată de grăsime. Aceste pături sînt traversate, puţin deasupra claviculei, de ramurile supraclaviculare din plexul cervical superficial. In grosimea acestui ţesut celular subcutanat se mai găseşte vena jugulară externă, care aproape de unghiul antero-inferior al regiunii, traverseazâ aponevroza şi merge să se verse în vena subclaviculară (fig.175).

Planul următor este constituit din aponevroza cervicală superficială care inferior se prinde pe marginea anterioară a claviculei , anterior se continuă cu teaca sterno-cleido-mastoidiana-

lui, iar posterior cu cea a trapezului.

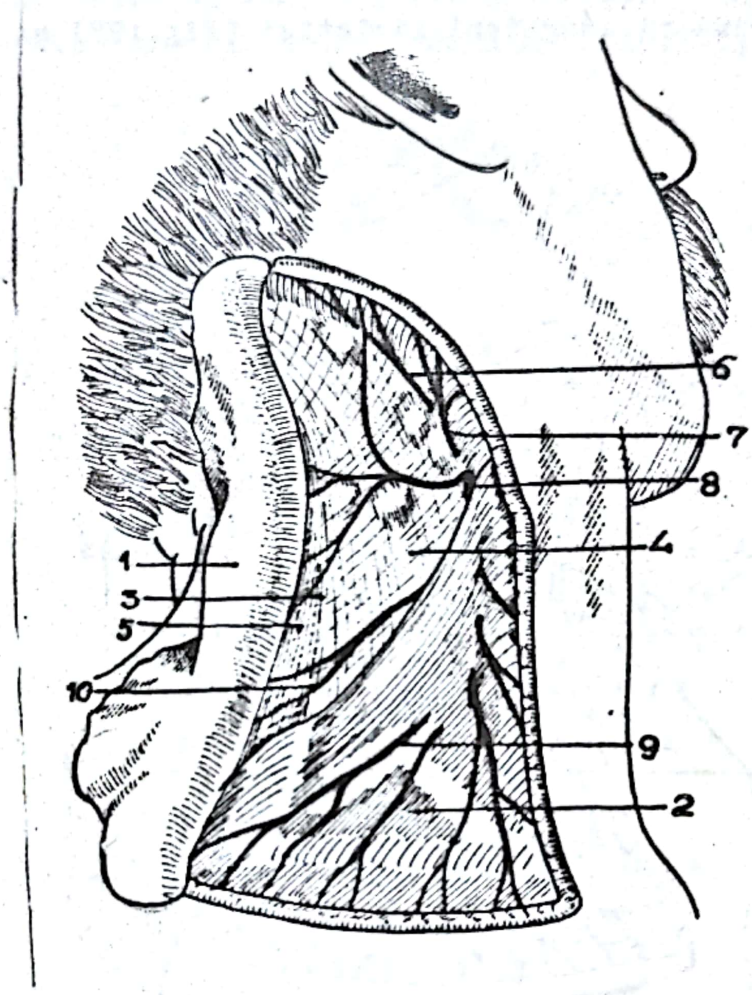

Fig.174. Regiunea supraclaviculară - plan superficial -

1- lamboul cutanat cu paniculul adipos
2- pielosul gîtului
3- aponevroza cervicală superf.
4- M.sterno-cleido-mastoidian în teaca sa
5- M.trapez în teaca sa
6- ramul mastoidian al plexului cervical superficial
7- ramul auricular
8- ramul cervical transvers
9- ramul supraclavicular
10- ramul supra-acromial al aceluiaşi plex cervical superficial.

Urmează planul constituit din muşchiul omo-hioidian cu aponevroza cervicală mijlocie (fig.175).

Muşchiul omo-hioidian traversează oblic partea inferioară

a regiunii, pe care o împarte în două spaţii triunghiulare : un spaţiu triunghiular superior sau omo-trapezoidian, în aria căreia se găseşte grăsime şi ganglioni limfatici (fig.175) şi

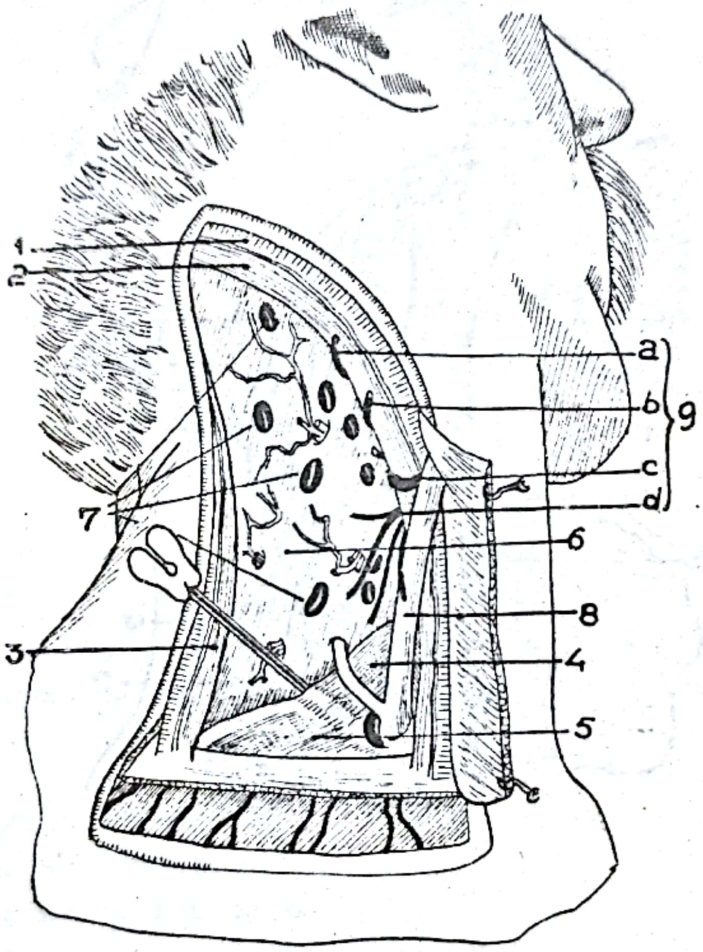

Fig.175. Regiunea supraclaviculară - planul subaponevrotic

1- rest al aponevrozei cervicale superficiale
2- M.sterno-cleido-mastoidian
3- M.trapez
4- M.omo-hioidian
5- aponevroza cervicală mijl.
6- ţesut celulo-adipos
7- ganglioni limfatici
8- vena jugulară externă
9- ramurile plexului cervical superficial :
a) ramul mastoidian
b) ramul auricular
c) ramul cervical transvers
d) ramul supraclavicular şi supra-acromial

- un spaţiu triunghiular inferior sau omo-clavicular, care este mai mic ca cel superior şi în care se găseşte aponevroza cervicală

mijlocie, care în partea inferioară se prinde de marginea posterioară a claviculei şi care trimite expansiuni fibroase ce se prind pe marele vene din această regiune (fig.175).

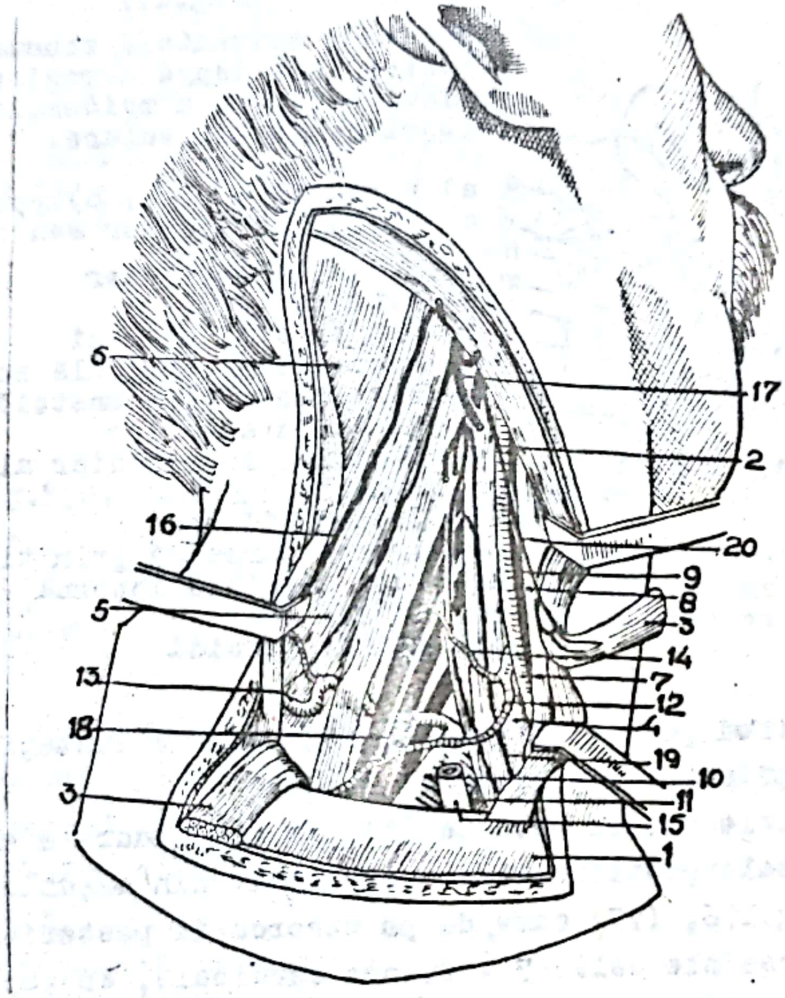

Fig.176. Regiunea supraclaviculară - plan profund

1- M.pielos al gîtului
2- M.sterno-cleido-mastoidian
3- M.omo-hioidian
4- M.scalen anterior
5- M.angular
6- M.splenius
7- artera carotidă primitivă
8- vena jugulară internă
9- nervul vag
10-artera subclaviculară
11-vena subclaviculară
12- artera scapulară superioară
13- artera scapulară posterioară
14- artera cervicală ascendentă
15- vena jugulară externă
16- nervul spinal
17- ramul cervical transvers din plexul cervical superficial
18- plexul brahial
19- nervul frenic
20- ansa hipoglosului.

Dedesubtul acestor planuri se găseşte loja supraclaviculară. Această lojă are forma unei piramide triunghiulare cu baza în jos şi vîrful în sus (fig.176).

Fig.177

Secţiune orizontală schematică prin partea inferioară a regiunii supraclaviculare pt.a evidenţia pereţii lojei supraclaviculare.

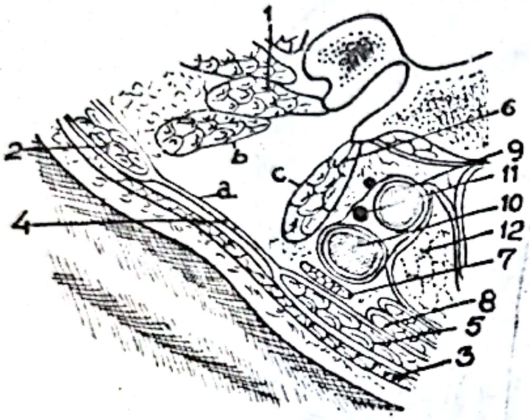

a) peretele extern; b) peretele post.; c) peretele anterior sau intern

1- M.scalen posterior
2- M.trapez
3- M.pielos al gîtului
4- aponevroza cervicală superf.
5- M.sterno-cleido-mastoidian
6- M.scalen anterior
7- tendonul intermediar al omo-hioidianului
8- M.subhioidieni
9- artera carotidă primitivă
10- vena jugulară internă
11- nervul vag
12- glanda tiroidă

Cei trei pereţi ai acestei loje sînt orientaţi; unul extern, altul intern şi altul posterior.

Peretele extern este constituit de planurile enumerate mai sus. Peretele posterior este constituit din muşchiul scalen posterior (fig.176, 177) care, de pe tuberculii posteriori ai apofizelor transverse ale celor 7 vertebre cervicale, coboară să se prindă pe primele două coaste.

Peretele intern este format de muşchiul scalen anterior (fig.176, 177) care, de pe tuberculii anteriori ai apofizelor transverse ale vertebrelor 3, 4, 5,6 cervicale, merge să se prindă pe tuberculul lui Lisfranc de pe faţa superioară a primei coaste. Impertant de reţinut la acest perete este prezenţa a două hiatusuri - unul situat înaintea şi altul îndărătul scalenului anterior. Prin hiatusul anterior situat între scalenul anterior şi sterno-cleido-mastoidian trece vena subclaviculară, artera scapulară superioară si nervul frenic. Prin histusul posterior situat între scalenul anterior şi cel posterior trece artera subclaviculară şi

trunchiurile plexului brahial.

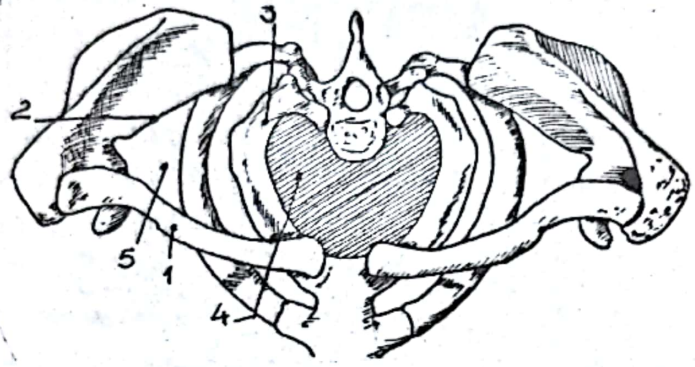

Fig.178. Baza lojei supraclaviculare

1- clavicula
2- marginea superioară a omoplatului
3- prima coastă
4- spaţiul postero-intern
5- spaţiul antero-extern de comunicare cu axila

Baza regiunii, îndreptată în jos, este triunghiulară şi este limitată anterior de claviculă, posterior de marginea superioară a omoplatului, iar intern de o linie care uneşte apofiza transversă a vertebrei a 7-a cervicale cu marginea posterioară a sterno-cleido-mastoidianului.

Prima coastă împarte această bază în două porţiuni :

- o porţiune internă care corespunde orificiului superior al toracelui (vîrful plămînului, domul pleural, aparatul suspensar al pleurei) şi

- o porţiune externă care constituie vîrful regiunii axilare (fig.178).

In loja supraclaviculară, într-o atmosferă celulo-grăsoasă, găsim artera şi vena subclaviculară cu ramurile care se desprind din ele, nervii frenici şi trunchiul plexului brahial şi ganglionii limfatici (fig.179).

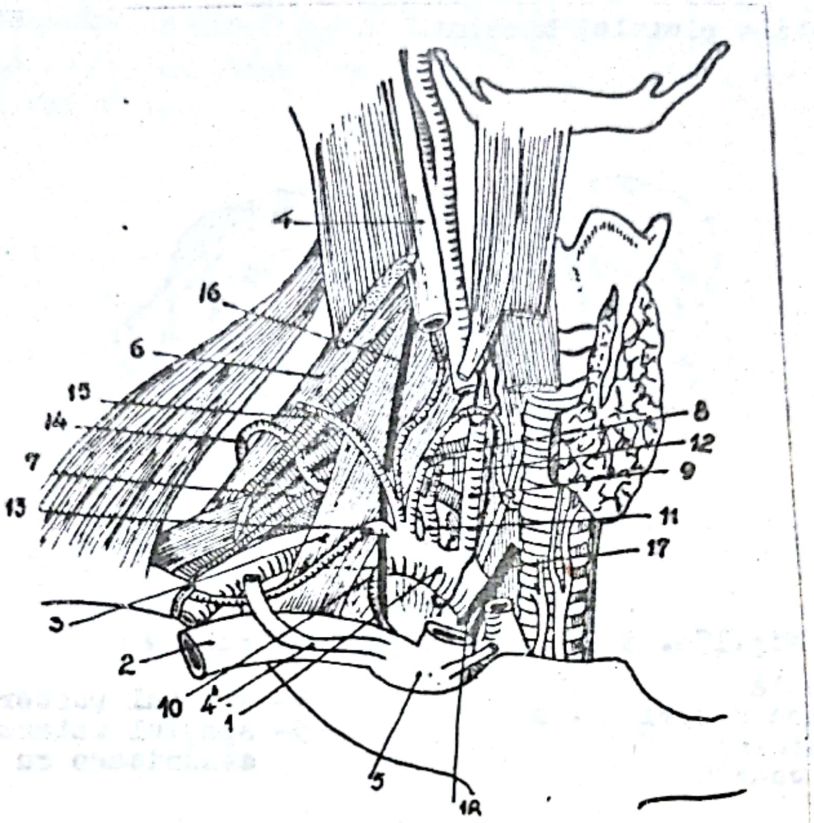

Fig. 179. Conţinutul lojei supraclaviculare drepte

1- artera subclaviculară cu segmentul prescalenic, intercalenic şi post-scalenic
2- vena subclaviculară
3- M.scalen anterior
4- vena jugulară internă
4a vena jugulară externă
5- confluentul venos jugulo-subclavicular(Pirogoff)
6- M.scalen posterior
7- cordoanele plexului brahial
8- artera tiroidiană inf.
9- artera vertebrală
10-artera mamară internă
11-trunchiul arterial cervico-intercostal
12-artera cervicală profundă
13-artera scapulară superioară
14-artera scapulară posterioară
15-artera cervicală transversă
16-nervul frenic
17-nervul vag
18-nervul recurent drept.

Regiunea cefei

Este o regiune nepereche şi mediană care include toate părţile moi care se găsesc dispuse înapoia coloanei vertebrale cervicale.

Limita superioară a regiunii este dată de protuberanţa

occipitală externă şi de liniile curbe occipitale superioare;

-inferior o linie orizontală care trece prin apofiza spinoasă a celei de a 7-a vertebră cervicală şi ajunge lateral la acromion şi treimea externă a claviculei ;

- lateral, marginea anterioară a trapezului.

Inspectînd regiunea, observăm în partea superioară a ei, pe linia mediană, puţin dedesubtul protuberanţei occipitale externe, o depresiune verticală, numită foseta suboccipitală. Mai jos, degetul poate simţi proeminenţele formate de apofizele spinoase ale vertebrelor cervicale. Planurile superficiale ale regiunii sînt pielea şi ţesutul celular subcutanat.

Pielea, în porţiunea superioară a regiunii, are toate caracterele pielei capului, în partea inferioară ea este mai subţire şi mai mobilă, este foarte bogată în glande sebacee, ceea ce face să se producă frecvente furuncule în această regiune.

Ţesutul celular subcutanat, foarte strîns şi dens în partea superioară, devine o adevărată fascie superficialis în partea inferioară. In grosimea acestui ţesut găsim ramurile terminale ale arterei occipitale, marele nerv occipital al lui Arnold şi ramura posterioară a celui de al treilea nerv cervical. Marele nerv occipital al lui Arnold, perforează trapezul şi devine superficial într-un punct situat la 2 cm dedesubtul şi în afara protuberanţei occipitale externe.

Aponevroza superficială este aponevroza muşchiului trapez, care în părţile laterale ale regiunii se continuă cu aponevroza cervicală superficială, iar pe linia mediană aderă la apofizele spinoase ale vertebrelor cervicale.

Dedesubtul ei, pe linia mediană, se găseşte ligamentul cervical posterior, care se întinde de la occipital (protuberanţa occipitală externă şi creasta occipitală externă) la apofizele spinoase ale vertebrelor cervicale.

Dedesubtul aponevrozei se găsesc mai mulţi muşchi dispuşi în patru planuri :

- primul plan muscular este constituit din muşchii trapezi (fig.180);

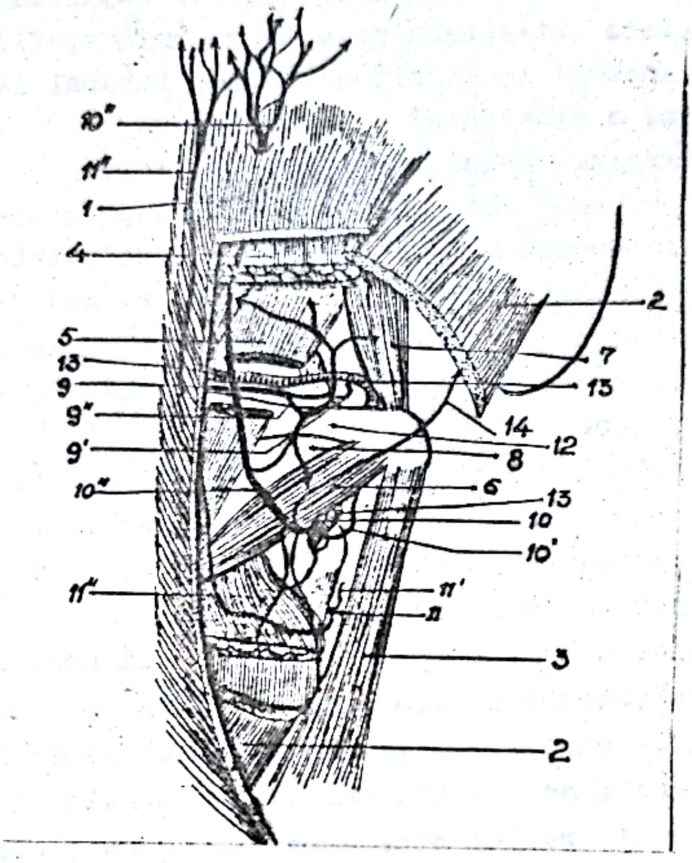

Fig.180. Regiunea cefei : mușchi, vase și nervi

1- M.trapez
2- M.splenius
3- M angular
4- M.marele complex
5- M.marele drept posterior
6- M.marele oblic
7- M.micul oblic
8- tr.lui Tillaux
9- primul nerv cervical
9' ramul anterior
9" ramul posterior
10- al doilea nerv cervical
10' ramul anterior
10" ramul posterior (marele nerv subocciptal al lui Arnold
11- al treilea nerv cervical
11' ramul anterior
11" ramul posterior
12- atlas
13- artera vertebrală
14- nervul splieniusului

- cel de al doilea plan este constituit de splenius înăuntru și de angular în afară (fig.180) ;

- planul al treilea este constituit, mergînd dinăuntru în afară, de marele complex, micul complex și transversarul gîtului (fig.180);

- cel de al patrulea plan este format, în partea inferioa-

ră de transversarul spinos, iar în partea superioară de marele şi micul oblic(fig.18e).

Marele drept înăuntru, marele oblic în jos şi micul oblic în afară,delimitează un triunghi în aria căruia se vede artera vertebrală şi ramura posterioară a primului nerv cervical (fig.18o).

In aria acestui triunghi se mai găseşte bogatul plex venos occipito-vertebral,în care îşi au originea venele vertebrale şi jugulare posterioare.

Marele nerv occipital al lui Arnold înconjură marginea inferioară a marelui oblic şi îndreptîndu-se în sus, perforează succesiv marele complex, spleniusul şi trapezul pentru a se distribui tegumentelor (fig.18o).

—ooo0ooo—

BIBLIOGRAFIE

1. ADOMNICAI GH. şi colab. : Indrumător lucrări practice - cap-gît şi sistem nervos central vol.III., Litografia I.M.F., 1975.
2. ANDRONESCU A. : Embriologia I.M.F.Bucureşti, 1963.
3. ANGELESCU A., : Elemente de embriologie, Ed.Med., 1963.
4. BOURRET P., LOUIS R. : Anatomie şi Systéme Nerveux Central, Paris, 1971.
5. GREGOIRE R., OBERLIN S. : Precis D'Anatomie, Tése et cou systeme nerveux central, oreares des sens., Ed.8, Paris.
6. HOVELAQUE A. : Anatomie des nerfs craniens et rachidiens et du système grand sympatique.
7. IAGNOV Z., KEPCICC E., RUSU G. : Anatomia omului, Ed.medicală, Bucureşti, 1962.
8. IANCU şi colab. : Anatomie cap-gît-trunchi I.M.F. Iaşi, 1967.
9. IANCU şi colab. : Anatomie topografică aplicată vol.I, Iaşi, 1968.
10. IANCU şi colab.: Sistem nervos periferic, Iaşi, 1969.
11. IANCU şi colab. : Angiologie, Iaşi, 1969.
12. JOHNSTON, POPA Gr.T. : Anatomia lui Gray descriptivă şi aplicativă vol.III.
13. KISS F. şi colab.: Atlas D'Anatomie şi corps humain Tome I, Budapesta, 1966.
14. LAZORTHES G. : Sistemul nervos central, Ed.Masson,Paris, 1973.
15. PATURET G. : Anatomie Humaine, Paris, 1964.
16. ROUVIERE H. : Atlas - Dide Mémoire D'Anatomie, Ed. Masson,1967.
17. ROUVIERE H.: Précis D'Anatomie et de dissection Ed.Masson, 1920.
18. ROUVIERE H.: Anatomie humaine descriptive et topographique.
19. SEVKUNENKO V.N. : Chirurgia operatorie şi anatomia topografică Bucureşti, 1954.
20. SINELNIKOV R.D. : Atlas de anatomie vol.I., Moscova, 1972.

Scanned with OKEN Scanner

21. TESTUT L., JACOB O. : Précis de dissection des regions Paris, 1921.
22. TESTUT L., et Latarget A. : Traite d'Anatomie humaine.
23. TESTUT L., et.JACOB O. : Traité d'Anatomie topographique avec applications medico-chirurgicale.

Scanned with OKEN Scanner

Pag.

TABLA DE MATERII

NERVII CAPULUI SI GITULUI 237
Nervii craniени 237
Nervul olfactiv 237
Nervul optic 239
Nervul oculo-motor comun 242
Nervul patetic 245
Nervul trigemen 246
Nervul oculo-motor extern 268
Nervul facial 269
Nervul acustico-vestibular 278
Nervul gloso-faringian 280
Nervul pneumogastric 288
Nervul spinal. 296
Nervul hipoglos 298

Plexul cervical 302
Simpaticul cervical 307

VISCERELE CAPULUI SI GITULUI 313

Laringele 313
Glanda tiroidă 332
Glandele paratiroide 338
Faringele 341
Traheea cervicală 360
Esofagul cervical 363
Glandele salivare 366

REGIUNILE TOPOGRAFICE ALE CAPULUI SI GITULUI 378

Regiunile sprîncenare 379
Regiunea fronto-occipitală 381
Regiunea temporală 387
Regiunea mastoidiană 393

Regiunile superficiale ale feţei 398
Regiunea nazală 398
Regiunea labială 402

Pag.

Regiunea mentonieră 405
Regiunea genială 406
Regiunea maseterină 410

Regiunile profunde ale feței 412

Regiunea zigomatică 412
Regiunea fosei ptérigo-maxilare 413

Regiunile gurii 416
Regiunea palatină 417
Regiunea sublinguală 421
Regiunea gingivo-dentară. 423

Regiunea amigdaliană 424
Regiunea faringiană 427

Regiunile topografice ale gîtului 428
Regiunea suprahioidiană 429
Regiunea subhioidiană 434
Regiunea prevertebrală 439

Regiunea carotidiană 441
Regiunea parotidiană 445
Regiunea supraclaviculară 449
Regiunea cefei 456

—ooOoo—